ISBN 978-5-6048688-7-4

О. В. Плужник ТРАДИЦИИ ШКОЛЫ АНАТОМИЧЕСКОГО РИСОВАНИЯ

О. В. Плужник

ТРАДИЦИИ ШКОЛЫ АНАТОМИЧЕСКОГО РИСОВАНИЯ

STIEGLITZ ACADEMY
АКАДЕМИЯ ШТИГЛИЦА

МИНИСТЕРСТВО НАУКИ И ВЫСШЕГО ОБРАЗОВАНИЯ
РОССИЙСКОЙ ФЕДЕРАЦИИ

Федеральное государственное бюджетное образовательное учреждение
высшего образования

**САНКТ-ПЕТЕРБУРГСКАЯ ГОСУДАРСТВЕННАЯ
ХУДОЖЕСТВЕННО-ПРОМЫШЛЕННАЯ АКАДЕМИЯ
имени А. Л. Штиглица**

Кафедра рисунка

О. В. Плужник

ТРАДИЦИИ ШКОЛЫ АНАТОМИЧЕСКОГО РИСОВАНИЯ

Учебно-методическое пособие
по дисциплинам «Академический рисунок», «Пластическая анатомия»
для укрупненных групп направлений/специальностей
50.00.00 Искусствоведение,
54.00.00 Изобразительные и прикладные виды искусств

Санкт-Петербург
2022

УДК 743
ББК 85.15
П 40

Рекомендовано к изданию Редакционно-издательским советом ФГБОУ ВО «Санкт-Петербургская государственная художественно-промышленная академия имени А. Л. Штиглица» в качестве учебно-методического пособия.

Рецензенты:

К. К. Константинов, профессор Санкт-Петербургской государственной художественно-промышленной академии имени А. Л. Штиглица, член Союза художников Санкт-Петербурга;

Д. О. Антипина, кандидат искусствоведения, доцент, заведующий кафедрой монументального искусства Санкт-Петербургского государственного университета промышленных технологий и дизайна, член Союза художников России, член Ассоциации искусствоведов, член Петровской академии наук и искусств, член Дома учёных РАН им. М. Горького.

П 40 Плужник О. В.

Традиции школы анатомического рисования : учебно-методическое пособие / О. В. Плужник ; ФГБОУ ВО «Санкт-Петербургская государственная художественно-промышленная академия имени А. Л. Штиглица». — Санкт-Петербург : СПГХПА им. А. Л. Штиглица, 2022. — 146 с. : ил.

ISBN 978-5-6048688-7-4

В пособии рассмотрены исторические аспекты развития методики преподавания пластической анатомии и основные анатомические задания, включенные в программу по академическому рисунку в СПГХПА им. А. Л. Штиглица, раскрывается понятие анатомического рисунка, описываются особенности, а также значение анатомии в процессе обучения рисунку как дисциплине. Автор пособия предлагает иллюстративный материал по основным темам учебной программы.

Учебно-методическое пособие предназначено для обучающихся в художественно-промышленных вузах. Иллюстративный материал представлен академическими рисунками разных лет, выполненными студентами СПГХПА им. А. Л. Штиглица.

ISBN 978-5-6048688-7-4

© О. В. Плужник, 2022
© ФГБОУ ВО «Санкт-Петербургская государственная художественно-промышленная академия имени А. Л. Штиглица», 2022

СОДЕРЖАНИЕ

ВВЕДЕНИЕ 4

1. ТРАДИЦИИ АНАТОМИЧЕСКОГО РИСУНКА 5

1.1 Исторический экскурс 5

1.2 Традиции методик анатомического рисунка школы 6

2. ТЕМЫ ЗАДАНИЙ ПО АНАТОМИЧЕСКОМУ РИСУНКУ 9

ЗАКЛЮЧЕНИЕ 16

СЛОВАРЬ ТЕРМИНОВ 17

СПИСОК РЕКОМЕНДУЕМОЙ ЛИТЕРАТУРЫ 18

СПИСОК ИЛЛЮСТРАЦИЙ 20

ИЛЛЮСТРАЦИИ 26

ВВЕДЕНИЕ

Изучение пластической анатомии даёт возможность правильно видеть и понимать пропорции и костно-мышечную основу тела человека и способствует достижению более высокой художественной выразительности и образности изображаемого персонажа. Развивает цельность видения общего и типичного в изображении человека.

Теоретическое изучение материала и практическое закрепление в виде зарисовок по пройденным темам повышает качество изучения предмета пластической анатомии и позволяет избегать анатомических ошибок в учебном и творческом процессе.

Задачи:

1. дать студентам сведения об анатомии: пропорциях, костной и мышечной системах, суставах и т. д.;
2. развить комбинаторное и аналитическое мышление, оперируя анатомическими знаниями;
3. развить разные виды памяти, в том числе зрительную;
4. способствовать компилятивному и сравнительному подходу в работе с материалами из разных источников по пластической анатомии.

Дисциплина пластической анатомии является изобразительной грамотой для профессионального рисования человека. Для освоения практической части дисциплины студенты должны использовать знания, умения и навыки, полученные на таких дисциплинах, как рисунок, перспектива, композиция, цветоведение и колористика.

Полученные знания, умения и навыки по курсу пластической анатомии актуальны и необходимы для качественного выполнения учебных и творческих заданий по рисунку, живописи, скульптуре и композиции, которые связаны с изображением человека.

1. ТРАДИЦИИ АНАТОМИЧЕСКОГО РИСУНКА

1.1 ИСТОРИЧЕСКИЙ ЭКСКУРС

Традиции анатомического рисунка уходят своими корнями в глубину веков. Греческое слово ἀνατομή значит «рассекаю».

О значении пластической анатомии в эллинистическую эпоху мы можем судить лишь по оставшимся произведениям искусства, но их осталось не так уж и много, а письменные документы о связи в древности анатомии с искусством отсутствуют. Правда, хорошо известны каноны, созданные греческими скульпторами (Мироном, Фидием, Праксителем, Лисиппом и Поликлетом). Описание их оставили Цицерон, Плиний Старший, Гален и др.

В эпоху Возрождения анатомия расцветает в медицинских школах Италии. Анатомией занимаются Антонио Поллайоло, Микеланджело, Леонардо да Винчи, Андреа Верроккьо, Рафаэль Санти, Тициан, Альбрехт Дюрер.

В 1543 году появляется трактат анатома Андрея Везалия — работа, послужившая пособием для первых художественных анатомий. В 1691 году в своём трактате Бернардино Дженга применяет метод экорширования античных статуй (Лаокоона, Боргезского борца, Фавна, Геркулеса Фарнезского). Позднее, в 1834 году, Г. Шадов исследует пропорции античных статуй. В XVII–XVIII столетиях появляются руководства и атласы (Ф. Тортеба, Ш. Эррар и Б. Дженга, К. Чезино, И. Лафатер и др.).

Русская академическая школа перенимала европейский опыт и знания, в том числе и в пластической анатомии. В план учебных предметов для старших классов Академии была введена и анатомия как обязательный предмет. Использовались различные европейские пособия. Отметим, например, работу И. Д. Прейслера «Ясное показание и основательное представление об анатомии живописцев».

Основатели русской академической школы живописи второй половины XVIII века и начала XIX века (А. П. Лосенко, В. К. Шебуев, П. И. Соколов, А. П. Иванов, Г. Чернецов, П. В. Басин) глубоко понимали анатомические законы. Рисунки, нарисованные ими, одни из лучших произведений в этой области. «Изъяснение краткой пропорции человека или начертание академической фигуры» А. П. Лосенко сменило устаревшее руководство И. Д. Прейслера. Сознательный подход к натуре как живой объёмной форме, выявленной светотенью и богатым разнообразим штриха, у А. П. Лосенко противопоставлялся прейслеровской методике контурного воспроизведения предмета как плоской геометрической формы с последующей тушевкой. Анатомические рисунки в Академии рассматривались как важнейшее учебное пособие. Учащиеся выполняли серию рисунков, начиная с изображения скелета и его частей, затем мышц головы, шеи, торса и конечностей. Мышцы изучались и рисовались в движении и покое, в первую очередь наружные, те, от которых зависят движения и внешние формы тела.

В 1860 году выходит книга И. В. Буяльского «Анатомические записки для обучающихся живописи и скульптуре в Императорской академии художеств»,

иллюстрированная профессором живописи В. К. Шебуевым. После И. В. Буяльского анатомию в Академии преподавали профессора Ф. П. Ландцер, А. И. Таренецкий, М. Г. Тихонов, И. Э. Шавловский и др. Знание анатомии позволяло смотреть на натуру «просвещённым оком».

1.2 ТРАДИЦИИ МЕТОДИК АНАТОМИЧЕСКОГО РИСУНКА ШКОЛЫ

Для начала рассмотрим, как развивалась методика преподавания в нашем учебном заведении. Открытое в 1876 году Центральное училище технического рисования барона А. Л. Штиглица уже могло использовать в работе как зарубежные, так и отечественные методики художественного образования. Курс элементарной анатомии являлся одним из общеобразовательных предметов. На занятия «Из остеологии и топографии человеческого тела», то есть по пластической анатомии, в третьем классе отводилось не менее четырёх уроков в неделю.

Учебные программы по рисунку в различных художественных вузах отличались незначительно. Занятия проводились в анатомическом кабинете. Студенты постоянно на занятиях работали с наглядными пособиями. Рисовали скелеты человека и животных, экорше фигуры и частей человеческого тела. Например, в методическом фонде имеются рисунки скелета собаки (ил. 94–95). Программа делилась на теоретические (лекции) и практические (рисунок, лепка) занятия. В процессе обучения использовались различные учебные пособия: учебники по анатомии, анатомические таблицы, гипсовые слепки, скелеты из натуральных человеческих костей, экорше, лучшие анатомические рисунки студентов и т. п.

В работе кафедры делался акцент на принципе наглядности в методологии пластической анатомии, так как студент воспринимает весь материал прежде всего зрительно. Использовался опыт различных методик, в том числе и наработки немецкой школы. Лекционный материал сопровождался пояснительными рисунками на доске. Можно выделить конструктивный подход к рисованию формы, схематизм, а также тональный минимализм. В содержание курса пластической анатомии входило изучение внешней формы человеческого тела в статике и динамике, изучение возрастных, половых и индивидуальных особенностей формы и тех особенностей его внутреннего строения, которые обусловливают эту форму. Все материалы в курсе пластической анатомии рассматривались в связи с учением о пропорциях, росте и размерах тела. Особое значение уделялось двигательному аппарату, т. е, костям, их соединениям и мышцам. Вместе с тем изучались и такие образования, как внешний покров тела, органы чувств (мимикрия), что, несомненно, имеет значение для пластики лица. Как на лекциях, так и на практических занятиях по анатомии предлагалось использовать живую модель. Так, например, при анатомическом разборе положений тела и изменений его формы во время выполнения движений необходимо иметь модель, которая достаточно хорошо и правильно могла бы продемонстрировать данное положение или движение. При изучении возрастных и половых (мужских и

женских) особенностей желательно иметь модели, на которых эти особенности можно было бы показать.

В настоящее время стали активно использоваться цифровые технологии: компьютер, интернет, интерактивные анатомические программы, развивающие пространственное мышление учащихся. Преподаватели анатомии, которые умеют рисовать, в методику преподавания органично включают свои схемы и рисунки на лекционные темы. В методику преподавания активно входит рисование на планшете в ходе подачи лекционного материала. На практических занятиях задаётся тема и варианты решений поставленной задачи. Показывается разный практический материал (образцы), в том числе и схематические рисунки преподавателя. Итоговой работой является зарисовка гипсовой скульптуры и её анатомическая костно-мышечная аналитическая зарисовка. Костная основа рисуется с пластикового скелета, а мышцы — с гипсового экорше. Допускается использование и других носителей данной информации. Альтернативой является тестовая сдача зачёта.

Что касается пластической анатомии, то изначально эта дисциплина является одной из основ для рисования фигуры человека и базовой частью академического рисунка, в основе которого лежит работа с живой натурой. Уже на первом курсе студенты сталкиваются с рисованием живой головы, на втором переходят к фигуре в целом, на последующих курсах идет более глубокое и подробное изучение человека (в разных его пластических проявлениях). В этом контексте задачи пластической анатомии достаточно утилитарны и не отличаются от задач, стоящих перед этой дисциплиной в других художественных учебных заведениях — обеспечить учащихся необходимыми специальными знаниями об устройстве человеческого тела. Эти знания в дальнейшем должны помочь студентам избавится от пассивного срисовывания, перейти от эмпирического «плавания» в натуре и в своих работах к осознанному наблюдению и более глубокому изучению натуры. Без этого невозможно полноценное, вдумчивое рисование. Этот момент кажется особенно важным, потому как чтобы что-то увидеть, чтобы что-то найти, необходимо понимать, что ты ищешь и где оно приблизительно может находиться. В противном случае задачи академического рисунка зачастую звучат для студентов как «Пойди туда, не знаю куда, принеси то, не знаю что…». Знание пластической анатомии подобно владению языком, необходимым для понимания и полноценного общения с живой натурой, которая, в свою очередь, является неисчерпаемым источником бесценных и незаменимых знаний для любого творческого начала.

Изучение ведётся «изнутри наружу», т. е. вначале рассматривается костный каркас (скелет), который является «фундаментом», основой, на которую в дальнейшем крепятся мышечные массы. Надо отметить, что в процессе обучения важно не только назвать и описать элементы, из которых состоит человеческое тело, но постараться объяснить, показать студентам, что это не хаотичное нагромождение форм и объёмов, но всегда сложно организованная пластическая система, в развитии (в устройстве) которой есть определенные закономерности. На всем протяжении курса теоретическим

занятиям непременно должны сопутствовать практические — анатомическое рисование, где учащиеся пробовали бы применить на практике только что полученные теоретические знания и, тем самым, закрепить их. Поскольку в СПГХПА большинство выпускающих кафедр готовит дизайнеров или художников-прикладников, а не станковых живописцев, то для них готовое изображение — собственно «картинка» (само по себе изображение фигуры или головы) — зачастую не является самоцелью. Если провести образную параллель со спортом, кажется, рисунок можно сравнить с бегом. Конечно, есть профессиональные бегуны, но к этому виду физических упражнений прибегают и спортсмены других видов спорта, т. к. он является общеукрепляющим, тренирует выносливость и заставляет работать все группы мышц. Так и рисунок — это своего рода упражнение для ума, глаза и руки, развитие и тренировка аналитического и объёмно-пространственного мышления. Отсюда вытекают специфические задачи рисунка и работа над постановкой. Вместо «иллюзорности» и внешней «похожести» на первый план должно выйти уверенное владение формой, заострение внимания на конструкции, пластический и структурный анализ. Эти требования актуальны и для анатомического рисунка. Подобного результата невозможно добиться, имея лишь поставленный глаз, тут необходимо «рассуждать с карандашом в руках», но ни одно рассуждение невозможно без определенных знаний.

Также не стоит забывать, что пластическая анатомия лежит в основе такой науки как эргономика, необходимой для художников-конструкторов, дизайнеров мебели, дизайнеров интерьера (да и для специалистов любых областей прикладного искусства, продукция которых непосредственно контактирует с человеком).

При проведении занятий в настоящее время находят применение мультимедийные средства. Студенты кроме академической библиотеки пользуются интернетом и интерактивными анатомическими программами.

Изучение пластической анатомии сочетает использование таких методов, как изучение и зарисовка костей, скелета, важных анатомических препаратов, муляжей, таблиц, атласов с постоянным наблюдением и зарисовкой гипсовых объёмных пособий (экорше фигуры и её части), живой обнажённой натуры — с изучением образцов из методического фонда Академии и образцов мирового изобразительного искусства.

Современная художественная школа использует труды антропологов (В. В. Бунака, М. М. Герасимова), анатомов (П. И. Карузина, Н. К. Лысенкова, М. Ф. Иваницкого, Г. М. Павлова, Н. С. Механика), специалистов по биодинамике (Д. Д. Донского). Используются книги и иностранных авторов (С. Молье, М. Дюваля, Й. Барчая, Г. Гицеску, Г. Баммеса, Д. Бриджмена, Б. Хогарта, Э. Лантери и др.).

2. ТЕМЫ ЗАДАНИЙ ПО АНАТОМИЧЕСКОМУ РИСУНКУ

Все учебные задания в программе по рисунку человека включают анатомическую составляющую. Наибольшее внимание анатомии уделяется на первых трёх курсах. Ряд заданий определяют целенаправленный анатомический анализ и разбор объектов рисунка.

1) Рисунок черепа в трёх поворотах (фас, профиль и 3/4). Студенту необходимо грамотно закомпоновать изображения черепов в трёх поворотах. Возможно, рисовать и дополнительные виды, и отдельные детали. Рисующий должен верно передать пропорциональные отношения, опорные точки, характер формы костной структуры частей и целого в рисунках черепа. Нужно выявить структуру, конструкцию, объём и пространственность (ил. 1–17, 96–103). Первым делом нужно выбрать композиционно обоснованные из заданных поворотов положения рисуемых черепов. Необходимо передать пропорциональные отношения больших отделов черепа. Соотношения мозгового отдела к лицевому отделу равно 1/2. Это хорошо прослеживается на виде сбоку. На виде спереди по линии разреза глаз (на уровне слёзной кости) горизонтальная линия делит череп на две равные половинки — верхнюю и нижнюю. Расстояние между боковыми теменными буграми равно расстоянию от верхнего теменного бугра до носовой ости. На лицевой части черепа отметим равные размеры челюстного (от подбородка до носовой ости), носового (от носовой ости до линии бровей) и лобного (от линии бровей до линии волос). Такое же расстояние по горизонтали от точки между бровей до края глазницы. Если расстояние от носовой ости до подбородка поделить на три равные части, то верхнее деление укажет на место ротовой щели, а на уровне нижнего деления находится угол нижней челюсти. На остальных видах эти пропорциональные соотношения рисуются по законам перспективы. Рисуя черепа, необходимо учитывать как их типичные, так и индивидуальные особенности строения. Обычно самым широким местом на черепе является расстояние между боковыми теменными буграми. Это расстояние составляет примерно 0,7 высоты черепа. Затем идет расстояние между скуловыми буграми, далее углы нижней челюсти, ещё меньше расстояние между верхними выступами края глазниц. Самое маленькое по ширине расстояние — это расстояние между боковыми подбородочными буграми.

На лицевой части ширина подбородка (расстояние между боковыми буграми) составляет 1/5 от расстояния между боковыми теменными буграми.

При конструктивном рисовании черепа особое внимание следует уделить выступам и бугристостям на его поверхности. Через эти бугры-точки проводят линии, из которых формируются плоскости, образующие форму и объёмы. Отметим эти выступающие бугристости: верхний теменной бугор, боковые теменные бугры, затылочный бугор, лобные бугры, надбровные бугры (в основном у мужчин), верхние наружные края глазниц, височная линия, боковая бугристость сосцевидного отростка, углы нижней челюсти, точка между бровями (у женщин — выпуклость, а у мужчин — вогнутость), верхнее основание носа, верхняя площадка носа, носовая ость, скуловые бугры,

передний бугор нижней челюсти, боковые бугры нижней челюсти. При рисовании черепа надо учитывать не только выпуклые бугры, грани и плоскости на поверхности, но и контррельефы: углубления, вырезки, впадины, пустоты. Выделим наиболее значимые из них: глазницы, грушевидное отверстие, разрез рта, вырезка между верхней и нижней челюстью, вырезка между височной костью и скуловой дугой, ушное отверстие, отверстие для спинного мозга (снизу на затылочной кости). Очень важно чаще сравнивать и проверять данные по пластической анатомии из разных пособий с рисуемым с натуры черепом. Встречаются разные по форме типы черепов. Важно рисовать большой объём, а детали конструктивно соединять друг с другом в общей форме черепа.

2) Рисунок головы в трёх поворотах (фас, профиль и 3/4). Студенту необходимо грамотно закомпоновать изображения голов натурщика или натурщицы в трёх заданных поворотах. В данной работе закрепляются предыдущие знания по костной (ил. 4–17) и мышечной (ил. 104) основе в изображении головы человека. Перечисленные ранее бугристости характерны и для живой головы. Из контррельефа остаются слуховой проход и ротовое отверстие. Грушевидное отверстие скрыто хрящами носа и, меняя плоскость раскрытия, трансформируется в ноздри. Ротовая щель по ширине равна 2/3 расстояния от нижнего основания носа до края подбородка. Если поделить расстояние от основания носа до подбородка пополам, то это будет нижний край нижней губы. Верхний край верхней губы находится на 1/4 высоты головы. Жевательные мышцы скрывают межчелюстные и скуловые вырезки. Голова чаще всего рисуется с шеей. Нужно построить конструктивные линии сопряжения шеи и нижнечелюстного отдела головы. Нужно разобраться в структурных и конструктивных особенностях строения носа, привязывая их к костной основе (форме грушевидного отверстия, носовой кости и носовой ости) и структуре и форме хрящей носа. Ширина носа равна ширине подбородка, ширине глаза и расстоянию между глазами и ширине между надбровными буграми. Рисуя головы, учащиеся мало внимания уделяют рисованию ушей. Не зная пропорциональные и структурные особенности уха, студенты и конструктивно рисуют его очень поверхностно и неточно. Имея общую структуру, ухо каждого человека сугубо индивидуально и неповторимо, как отпечаток пальца. Назовем общие структурные особенности рельефа уха: завиток, противозавиток, козелок, противокозелок, межкозелковая вырезка, мочка, слуховая раковина, слуховой проход, треугольная вырезка, ладьевидная вырезка, бугорок Дарвина. Мало правильно нарисовать ухо — нужно нарисовать его на своём месте. У большинства людей, если смотреть сбоку, то ушное отверстие расположено примерно посередине между затылком и лицевой частью, на уровне середины грушевидного отверстия. Ширина уха равна 1/2 высоты, а высота уха равна расстоянию от основания носа до бровей (верхнего края глазницы). Если ухо по высоте поделить на три равные части, то они будут соответствовать мочке, слуховой раковине и верхней части завитка. Это характерно для большинства, но не для всех. Учащимся необходимо учитывать влияние мышечной и жировой массы, складок кожного покрова.

Назовём наиболее общие складки: межбровные (чаще у мужчин), верхнего века, носо-щёчные, фильтр, углы рта, подбородочно-губная и шейные. С возрастом увеличивается рельефность складок и их количество. Состояние волосяного покрова также принимает участие в формировании объёмно-пространственной пластики головы. Волосы бывают прямые, волнистые, кудрявые и т. д. С возрастом они седеют и редеют, а линия волос, образно выражаясь, может двигаться к затылку. В данном задании необходимо учитывать половые и возрастные анатомические отличия. Мужская голова обычно незначительно, но больше женской головы. Рельеф костей больше. Сильнее выражены лобные, надбровные, скуловые и подбородочные бугры, углы нижней челюсти, носовые кости. Следовательно, больше мозговой отдел, нос, уши, челюстной отдел и скуловые дуги. Мышечный покров у мужчин более рельефен. При рисовании головы живого человека важна передача фактуры на разных частях головы. Волосы, глаза, кожа имеют разную фактуру у индивида и тем более у разных людей различна. Чтобы добиться большего портретного сходства, студентам необходимо более точно передавать индивидуальные особенности как большой общей формы головы, так и её частей (глаз, носа, губ, ушей). Разнообразные фактурные и тональные отношения усложняют решение поставленных задач при рисовании живой головы.

На первых курсах рисуют гипсовые головы. Студенты решают такие же задачи, но их проще выполнить, так как головы статичны (даже если голова в движении), форма голов имеет обобщённую стилистику, однотонность и относительно одинаковую фактуру поверхности.

3) Рисунок головы с плечевым поясом. Студенту необходимо грамотно закомпоновать изображение головы натурщика или натурщицы. В данном задании студент сам выбирает один из трёх видов: фас, профиль или 3/4. На его усмотрение даётся и выбор линии горизонта: выше или ниже головы, или на её уровне. В данной работе закрепляются предыдущие знания по изображению головы человека. Но кроме этого, учащимся необходимо показать знания костной, мышечной и жировой массы, складок кожного покрова плечевого пояса при рисовании объёмно-пространственной пластики головы с плечевым поясом. Рисуя голову с плечевым поясом, кроме анатомических знаний головы придётся обратить внимание и на анатомические особенности плечевого пояса. Ширина плечевого пояса равна двум высотам головы. Плечевой пояс — это переходный или соединяющий элемент между торсом и верхней конечностью. Костная основа (лопатка и ключица) прикрепляется к рукоятке грудины внутренней головкой ключицы посредством седловидного сустава (спереди). Лопатка по высоте равна грудине и высоте кисти, а ключица меньше грудины на мечевидный отросток. Сзади лопатка прикрепляется группой мышц. Таким образом, плечевой пояс не замкнут сзади. Это придаёт ему большую подвижность, но уменьшает прочность конструкции. Сзади чаще всего у большинства людей хорошо видны внутренние края лопатки, нижний угол лопатки, ость лопатки, тыльная сторона акромиона и задняя ость седьмого шейного позвонка. Спереди можно отметить грудину, яремную ямку (верхний

край рукоятки грудины), внутреннюю головку и 1/3 ключицы и переднюю сторону акромиального отростка лопатки. Из поверхностных мышц наиболее рельефные: трапециевидная (хорошо видна сзади и сбоку), грудино-ключично-сосцевидная (видна сзади, сбоку и спереди), большая грудная (видна спереди и сбоку), дельтовидная (видна сзади, сбоку и спереди). Из контррельефа отметим: яремную ямку, надключичную и подключичную ямки, подмышечную впадину, подгрудинную и дельто-грудинную складки. Женский плечевой пояс меньше мужского, костная основа менее рельефна. Мышечная масса меньше и не так выявлена, так как покрыта жировыми отложениями в большей степени, чем у мужчин. На грудной части имеются молочные железы с характерными для них возрастными формами и складками.

4) Рисунок верхних и нижних конечностей. Костно-мышечный анатомический разбор рисунков конечностей, выполненных с натуры. Студенты рисуют вначале верхнюю конечность и делают анатомический разбор данного изображения, врисовывая в это положение костную и мышечную основы. Затем то же самое проделывают с нижней конечностью. В данном задании рисуется несколько изображений на листе. В ряде работ упор делается на кисти рук и стопы ног, но целесообразней делать анатомический разбор верхней и нижней конечностей, а не их нижней части. Минимальное количество рисунков — три (натурный рисунок, костная основа, поверхностные мышцы, видимые), а максимальное — на усмотрение автора. Рисующий должен верно передать пропорциональные отношения, опорные точки, характер формы костной и мышечной структуры частей и целого в рисунках верхней и нижней конечностей. Нужно выявить структуру, конструкцию, объём, пространство и пластику (ил. 18–45, 106–115). Рисуя конечности, надо опираться на пропорциональные соотношения между частями и целым. Если измерять высотой головы, то в руке укладывается три высоты головы, а в ноге — четыре. Соотношение стопы к кисти тоже четыре к трём. Кисть укладывается в длину руки четыре раза. Ширина кисти составляет половину длины, а также примерно равна высоте стопы и шеи (от яремной ямки до подбородка). Высота стопы примерно равна 1/3 её длины. Длина стопы равна длине диагонали головы на виде сбоку. Рисуя конечности, надо помнить, что мышечная масса определяет форму и пластику, но контурная пластика меняется в зависимости от точки зрения рисующего и движения модели. Мужские конечности более рельефные, чем женские. Таким образом, мышечный и костный анатомический разбор лучше делать с мужских конечностей и параллельно с анатомических статических и динамических гипсовых слепков. При анатомическом разборе конечностей необходимо обратить внимание на места движения, т. е. суставы руки и ноги. На верхней конечности подвижные суставы: плечевой (шаровидный), локтевой (блоковидный), лучезапястный (элипсовидный), запястно-пястный большого пальца (седловидный), пястно-фаланговые (шаровидные), межфаланговые (блоковидные). На нижней конечности подвижные суставы: тазобедренный (шаровидный), коленный (блоковидный), голеностопный (блоковидный), подтаранный (цилиндрический), плюсно-фаланговый (шаровидный),

межфаланговый (блоковидный). Из костных выступов на поверхности ноги отметим: большой вертел, боковые надмыщелки бедренной кости, надколенник, боковые надмыщелки большеберцовой кости, передняя плоскость головки большеберцовой кости, а также её передняя грань и внутренняя плоскость за ней, верхняя головка малоберцовой кости, внутренняя и внешняя лодыжки, выступ пяточной кости сзади, бугристость пяточной кости у кубовидной кости, бугристость кубовидной кости, тыльная линия соединения костей предплюсны и плюсны, боковой выступ плюсневой кости мизинца, бугристости головок плюстно-фаланговых и межфаланговых суставов. Из костных выступов на руке отметим: внутренний и наружный надмыщелки плечевой кости, локтевой отросток, шиловидные отростки локтевой и лучевой костей, гороховидная и большая многоугольная кости (со стороны ладони), бугристость запястно-пястного сустава большого пальца (с тыльной стороны), бугристости пястно-фалановых и межфаланговых суставов. Выделим поверхностные мышцы ноги: большая и средняя ягодичные, напрягатель широкой фасции бедра, портняжная мышца, группа отводяще-приводящих мышц, четырёхглавая мышца бедра, двуглавая мышца бедра, полусухожильная и полуперепончатая, нежная мышца, икроножная и камбаловидная мышцы, группа разгибателей (передние), отводящие мышцы мизинца и большого пальца. На руке к поверхностным мышцам относятся: дельтовидная мышца, бицепс, трицепс, плечевая мышца, группа сгибателей (со стороны ладони), группа разгибателей (с тыльной стороны), группа мышц большого пальца и группа мышц мизинца. При рисовании стопы надо обратить внимание на арочную конструкцию стопы и ковшеобразную у кисти.

5) Портрет с руками. В данном задании изображение головы и кистей становится важной композиционной триадой. Работа позволяет закрепить полученные ранее знания по изображению головы, плечевого пояса и верхних конечностей человека. Но кроме этого, учащимся необходимо показать знания костной, мышечной и жировой массы, складок кожного покрова торса. При рисовании складок одежды необходимо знать, на каких формах эти складки образовались. Они должны подчёркивать форму и объём, а также отражать динамические изменения в пластике тела. Объёмно-пространственная пластика в портрете с руками основывается на динамике, т. е. различного рода движениях. Нужно учитывать изменения пропорций, контура и формы частей и целого (ил. 51–61, 116–120).

6) Рисунок фигуры человека (фас, профиль и 3/4) в контрапосте и отдельные узлы). Студенту необходимо грамотно закомпоновать изображения фигуры натурщика или натурщицы в трёх поворотах. Нужно правильно определить пропорции фигуры, выявить анатомические особенности мужской или женской фигуры, нарисовать во взаимосвязи костную и мышечную системы, правильно построить место центра тяжести и нарисовать положение горизонтальных осей в контрапосте. Опорная нога более рельефна из-за напряжённых мышц. Ость тазовой кости, большой вертел и колено опорной ноги всегда расположены выше, чем не опорной. Провести конструктивно-пластический анализ формы фигуры человека. Выявить взаимосвязи внешних

форм с анатомическим строением фигуры (ил. 62–93). При росте 160 см голова составляет 1/7 часть высоты фигуры; при росте 170 см — 7,5 голов; при росте 175 см — 7 ¾ раза; если рост фигуры 180 см, то голова составляет 1/8 высоты. Ширина плеч равна двум высотам головы, т. е. 1/4 высоты, а ширина таза — 1/5 высоты фигуры. Отметим выступающие костные бугристости (опорные точки) на поверхности торса: задние ости (седьмого шейного, 6–2 грудного, 1–5 поясничного позвонков), задние ости и заднюю часть гребня подвздошной кости. Спереди отметим яремную ямку, поверхность грудины, надчревный угол, нижние края грудной клетки (10 ребро), боковую поверхность 8 ребра (самая широкая точка грудной клетки), передняя ость и передняя часть гребня подвздошной кости, лобковое сочленение. Если эти точки плохо просматриваются на некоторых фигурах, то их можно определить по пропорциональным соотношениям. За меру измерения берём ширину головы (расстояние между боковыми теменными буграми), откладывая его по вертикали от теменного бугра вниз. Первое деление — носовая ость, второе — яремная ямка, третье — край грудины, четвёртое — нижний край грудной клетки, пятое — ость подвздошной кости, а шестое лежит на 1/2 данного отрезка — лобковое сращение. Из наиболее значимых для рельефной пластики отметим следующие поверхностные мышцы: спереди (грудная мышца, прямая мышца живота, косая мышца живота и из частично видимых — зубчатая), сзади (трапециевидная мышца, широчайшая мышца спины, большая ягодичная и частично-видимые: подостная, большая и малая круглые мышцы). Из наиболее характерных складок торса отметим: грудные, вертикальную, центральную линию живота, горизонтальные линии прямой мышцы живота, паховая и ягодичная.

На начальных курсах происходит общее знакомство и изучение скелета и мышц человека, на дисциплинах «Пластическая анатомия» и «Академический рисунок» подробно рассматриваются голова человека, конечности и торс, параллельно ведутся короткие зарисовки фигуры в целом. При работе над обнаженной фигурой изучается взаимодействие пластики всех частей тела в различных движениях и ракурсах. На старших курсах студенты рисуют двойные постановки на подобные, но более сложные задачи, а также на поиск пластического и динамического взаимодействия.

Для учащихся, связанных с реставрацией произведений искусства, в которых изображается человек, знание пластической анатомии — одна из ступеней к мастерству. Так как, реставрируя произведения искусства, на которых изображены люди разных возрастов, полов, в сложных движениях и определённых эмоциональных состояниях, студентам данного отделения необходимо ознакомиться с разделами сравнительной, динамической и мимической анатомии. То же касается отделений книжной графики, скульптуры и монументальной живописи. Для скульптуры и монументально-декоративной живописи характерны большие размеры, и это требует особых приёмов обобщения и стилизации в рисунке (ил. 96–120).

Знания по пластической анатомии необходимы всегда, когда рисуют людей, отдельного человека или части его тела. Таким образом, когда рисуют человека, можно говорить об анатомическом рисунке в том или ином аспекте.

Учебное анатомическое рисование — это аналитическая работа, учитывающая композицию, перспективу, комплексное анатомическое строение, изобразительные средства (точка, линия, штрих, пятно), тональное решение, материалы и техники рисунка. Обучающиеся академическому рисунку опираются на комплексную и методическую последовательность этапов работы. Используются базовые принципы «от простого к сложному» и «от общего к частному». Длительные академические задания по рисунку чередуются с короткими набросками. Анатомический учебный рисунок может быть с натуры, по памяти, комбинированным, по представлению, комплексным и по воображению.

Учащимся ставятся задачи на анализ возрастных, половых и индивидуальных анатомических различий, изменений перспективы, особенностей пропорций, структурно-конструктивных построений и объёмно-пространственных решений, передачу характера модели и выявление пластики в статике и движении. Учащиеся приобретают и совершенствуют навыки и умения в практической работе с натуры в рисунке. Нарабатывают и совершенствуют правила, приёмы и средства в рисовании человека, учатся графической стилизации и осваивают различные материалы и техники рисования. Школа имеет свои давние традиции и специфику рисунка. В рисунке должны решаться задачи композиции, анатомии (пропорции, доминанта костной основы и мягких тканей), конструкции, пространства, биомеханики, тона и колорита. Человек рассматривается как форма со своей биопластикой, разнообразной структурой деталей и различной фактурой, тоном и цветом верхних тканей.

За время существования в школе сформировался особый аналитический рисунок: преимущественно светлый фон, сквозное рисование натуры, минимально-достаточное количество тона, понимание пластической формы в её трёхмерности (объёмность, целостность и ограниченность объёма от пространства). В связи со спецификой учебного заведения и в соответствии с учебной программой, ориентированной на специализации профилирующих кафедр, выработался профориентированный аналитический рисунок. Человек рассматривается как мера вещей. Поэтому учащиеся не рассматривают в углублённом и обязательном порядке образные и чувственно-психологические портретные характеристики человека. Выпускники не имеют конечной цели писать портреты и другие виды художественных произведений: это специфика художественных вузов.

Практический курс распространяется на программы всех факультетов, входящих в учебный план кафедры рисунка. Собственные учебные планы по курсу анатомического рисунка имеют кафедры, не включённые в учебный план.

ЗАКЛЮЧЕНИЕ

По результатам проведённого исследования сделаем выводы. Выделим основной ряд значимых подходов в процессе анатомического рисования, важных в методике обучения студентов рисунку в творческих вузах:

1. при изучении пластической анатомии нужно опираться на опыт наследия прошлого (труды и практические руководства по пластической анатомии и анатомические рисунки старых мастеров, объёмные пособия — скелеты, экорше и т. п.);
2. для более успешного освоения и усвоения материала студенты должны иметь базовые навыки по перспективе, основам рисунка и композиции;
3. студентам пригодятся навыки копирования рисунков и схем из анатомических пособий и атласов;
4. необходимо применять комбинаторные и компилятивные принципы для поиска, сбора и выбора информации по заданной изучаемой в анатомии теме (особенно при работе в интернет-ресурсах);
5. уметь на основе найденного и известного материала создавать новизну, улучшая, дорабатывая и переделывая информационно-визуальный ряд;
6. знание пластической анатомии является важным звеном в процессе обучения рисунку и одним из составляющих качеств высокохудожественных образцов произведений искусства;
7. изучая пластическую анатомию на современном этапе в эпоху цифровых технологий, целесообразно использование интерактивного программного обеспечения. Например, таких программ, как 3D Anatomy for the Artist, Anatomy 3D Atlas, Complete Anatomy и других подобных им. Также много полезной информации по анатомии можно найти в интернете.

Издание данного учебно-методического пособия по анатомии для кафедры рисунка очень актуально и своевременно. Работу над данным пособием автор начинал совместно с коллегой — И. А. Ивановым, преподавателем пластической анатомии. Хочется отметить вклад Ильи Алексеевича в работу над данным учебным пособием. Особую благодарность хочется выразить заведующему кафедрой рисунка профессору В. В. Пугину, который рекомендовал данную тему и на начальном этапе курировал работу над ней. А также автор очень признателен преподавателям монументально-декоративной живописи И. Р. Четышову и А. В. Горбунову за предоставленные кафедральные рисунки по теме «Пластическая анатомия».

Отметим, что для таких направлений подготовки, как «Монументально-декоративная скульптура», «Станковая графика», «Искусство книги», «Оформление печатной продукции», «Анимация и компьютерная графика», «Реставрация живописи» и ряда других желательно самостоятельно более подробно изучать функции мимических мышц, т. к. этот аспект важен при передаче чувственных и образных характеристик изображаемых персонажей в работах учащихся. При рисовании человека в движении необходимо более целенаправленно изучать функцию мышечного аппарата и суставов, а также амплитуду движений в них с учётом индивидуальных особенностей. А главное — больше рисовать фигуру человека и заниматься набросками, в том числе в сложных динамических позах.

СЛОВАРЬ ТЕРМИНОВ

Анатомия — наука о форме и строении организма. Одним из разделов анатомии человека является пластическая анатомия. Она интересуется, в первую очередь, внешними формами тела, их особенностями, соотношениями друг с другом и изменениями при движении (динамика) и покое (статика).

Зарисовка — более полное в сравнении с наброском, обогащённое деталями, но не исчерпывающее монохромное изображение предметного мира. Это промежуточный вид между наброском и длительным рисунком. Время работы над зарисовкой обычно определяется самим рисующим.

Копия — это список, слепое подражание копируемому образцу. Для выполнения копии используется тот же размер и материал, что и в оригинале.

Набросок (от англ. *sketch*, от франц. *croquet,* от нем. *entwurf*) — монохромное неполное обобщённое изображение предметного мира, исполняемое обычно в короткий, иногда в кратчайший, чрезвычайно ограниченный промежуток времени, чаще всего не зависящий от самого рисующего. Обычно используется минимальное количество графических средств.

Пропорции — равенство или различие отношений двух или более переменных и размерных величин.

Перспектива (от лат. *perspecio*, от франц. *perspective* — «ясно вижу») — система изображения объёмных тел и предметов на плоскости, передающая их собственную структуру и расположение в пространстве, в том числе удалённость от наблюдателя.

Рисунок — какое-либо изображение на плоскости, выполненное от руки с помощью графических средств (точки, линии, штриха, пятна). Художественный рисунок лежит в основе всех видов изобразительных искусств, особенно связанных с рисованием.

Эргономика (от др.-греч. ἔργον и νόμος — «работа» и «закон») — в традиционном понимании — наука о приспособлении должностных обязанностей, рабочих мест, предметов и объектов труда.

Эскиз (от франц. *esguisse* — «работа»). В эскизе фиксируется замысел художественного произведения или его отдельные части. В нем намечается композиционное решение, пространство, цветовые и тональные соотношения будущего произведения.

СПИСОК РЕКОМЕНДУЕМОЙ ЛИТЕРАТУРЫ

Основная литература

1. Альбом анатомических рисунков русских художников / Сост. М.Н. Алексич, А.М. Кузнецов, И.М. Лайзеров, Б.Н. Усков. М.: Искусство, 1952, 47 с.
2. Баммес Г. Образ человека: учебное пособие и практическое руководство по пластической анатомии. СПб.: ООО «Дитон», 2011. 510 с.
3. Баммес Г. Художественная пластическая анатомия человека. Дрезден, 1988.
4. Барчаи Е. Анатомия для художников. Будапешт: Корвина, 1959.
5. Бриджмен Д. Человек как художественный образ. М.: Эксмо, 2005.
6. Гицеску Г. Пластическая анатомия. Бухарест, 1963.
7. Дюваль М. Анатомия для художников. М., Л.: Искусство, 1940.
8. Иваницкий М. Ф. Очерк пластической анатомии человека. М.: Искусство, 1955.
9. Карузин П.И. Руководство по пластической анатомии. М.: ГИЗ, 1921.
10. Кузнецов А.Ю. Атлас анатомии для художников (Практикум). Ростов-на-Дону: Феникс, 2009.
11. Куриляк Р.П. Размышления художника-анатома о строении фигуры человека и её изображении (советы начинающему художнику). СПб.: ГИИП Искусство России,1995.
12. Куриляк Р.П. Рисунок. Размышления художника-анатома. Наброски. Вып. 1. СПб.: Дитон, 2003.
13. Лантери Э. Лепка. М.: В. Шевчук, 2006.
14. Ли Н.Г. Рисунок. Основы учебного академического рисунка: учебник. М.: Эксмо, 2006.
15. Мальстром М. Моделирование фигуры человека. М.: Попурри, 2003.
16. Механик Н.С. Основы пластической анатомии. М.: Искусство,1955.
17. Могилевцев В.А. Анатомия фигуры человека: краткое пособие для художников. СПб.: Артиндек, 2015. 116 с.
18. Молье С. Пластическая анатомия. М.: Искусство, 1937.
19. Павлов Г.М., Павлова В.Н. Пластическая анатомия. М.: Искусство, 1967. 240 с.
20. Прейслер И.Д. Ясное показание и основательное представление об анатомии живописцев. СПб., 1749.
21. Соловьёв А.М., Смирнов Г.Б., Алексеева Е.С. Учебный рисунок. М.: Искусство, 1953.
22. Традиции школы рисования СПГХПА им. А. Л. Штиглица / Отв. ред. В. В. Пугин. СПб.: Лики России, 2007. 256 с.
23. Хамм Д. Как рисовать голову и фигуру человека. М.: Попурри, 2007.
24. Хейл Р.Б. Мастер-класс. Рисунок фигуры человека. М.: АСТ: Астрель, 2006. 144 с.

25. Хейл Р.Б. Рисунок. Уроки старых мастеров: подробное изучение пластической анатомии человека на примере рисунков великих художников. М.: Астрель, 2006. 271 с.

26. Хогарт Б. Динамическая анатомия для художников. М.: АСТ: Астрель, 2004.

27. Хогарт Б. Рисование динамических рук для художников: учебное пособие. Тула: Астрель, 2001.

Дополнительная литература

28. Гленн Вилппу. Видеолекции по анатомии // Мир картин: сообщество в социальной сети «ВКонтакте». URL: https://vk.com/video/playlist/-112841892_3?ysclid= lb221vu2w5104 784693 (дата обращения 29.11.2022).

29. Glenn Vilppu Channel // YouTube. URL: https://www.youtube.com /@glennvv/videos (дата обращения 29.11.2022).

30. Robert Beverly Hale: Artistic Anatomy // YouTube. URL: https://www.youtube.com/watch?v=594zqR3uEOQ&list=PL_Yf0hghQSFJSvaPd5T3twgq8G2X6L-j8 (дата обращения 29.11.2022).

СПИСОК ИЛЛЮСТРАЦИЙ

Череп

1. Коц Б. (группа ОВ-21). Преп. — О. А. Ефимова. Анатомический рисунок черепа. Бум., граф. кар. 61,5 х 43 см.
2. Астапенков (группа ОВ-22). Преп. — О. А. Ефимова. Анат. рис. черепа, 1965–66 уч. г. Бум., граф. кар. 59 х 45 см.
3. Автор неизв. Анат. рис. черепа. Бум., граф. кар. 61 х 42,5 см.
4. Никифорова Л. (группа МОД-11). Анат. рис. черепа в 3-х поворотах. Бум., граф. кар. 82 х 56,5 см.
5. Джиоева О. (группа ДМ-11). Анат. рис. черепа в 3-х поворотах, 2003 г. Бум., граф. кар. 53 х 68,5 см.
6. Желанный (группа М-11). Преп. — В. И. Сорокина. Анат. рис. черепа в 3-х поворотах, 1969 г. Бум., граф. кар. 73 х 51 см.
7. Григорьева М. (группа К-11). Анат. рис. черепа в 3-х поворотах. Бум., граф. кар. 80,5 х 59 см.
8. Ботова К. (группа ИО-13). Преп. — С. И. Ващенко. Анат. рис. черепа в 3-х поворотах, 2002 г. Бум., граф. кар. 86 х 61 см.
9. Стильве (группа М-12). Анат. рис. черепа в 3-х поворотах, 1969 г. Бум., граф. кар. 73,5 х 51 см.
10. Сизяков (группа СТ-11). Анат. рис. черепа в 3-х поворотах, 1951–52 уч. г. Бум., граф. кар. 59,5 х 41,5 см.
11. Тимофеев В. (группа ГД-11). Преп. — В. Ю. Семёнов. Анатом. рис. черепа в 3-х поворотах, 2002 г. Бум., граф. кар. 67 х 55 см.
12. Анищик А. (группа СТ-11). Преп. — П. И. Пуко. Анат. рис. черепа в 3-х поворотах, 1969–70 уч. г. Бум., граф. кар. 69 х 55 см.
13. Васильев (группа МВ-21). Анат. рис. черепа в 3-х поворотах. Бум., граф. кар. 64,5 х 44 см.
14. Кольцова О. (группа ГД-11). Преп. — Л. Г. Башков. Анат. рис. черепа в 3-х поворотах, 1993 г. Бум., граф. кар. 86 х 61 см.
15. Касьянова Н. (группа Т-12). Преп. — А. Н. Васягин. Анат. рис. черепа в 3-х поворотах, 2007 г. Бум., граф. кар. 60 х 49,5 см.
16. Алёшина Е. Ю. (группа Д-11). Преп. — В. Н. Козлов. Анат. рис. черепа в 3-х поворотах, 2003 г. Экорше. Бум., граф. кар. 53 х 78,5 см.
17. Баранов А. (группа С-11). Преп. — Л. И. Чегаровский. Анат. рис. черепа в 5-ти поворотах, 1972 г. Бум., граф. кар. 58,5 х 78 см.

Верхние и нижние конечности

18. Автор неизв. Анат. рис. стоп. Цвет. тон. бум., уголь, сепия, белила. 85 х 61 см.
19. Прошкина В. (группа СД-31). Преп. — К. К. Константинов. Анат. рис. стоп, 2006 г. Цвет. бум., граф. кар. 46,5 х 69 см.

20. Семериев (группа Ж-21). Преп. — Л. И. Чегаровский. Анат. рис. верхн. конечности, 1965–66 уч. г. Бум., граф. кар. 61,5 х 86 см.
21. Робенко (группа Т-32). Анат. рис. костей верхней конечности. Бум., граф. кар. 42 х 59,5 см.
22. Корбит. Анат. рис. костей верхней конечности. Бум., граф. кар. 61,5 х 77,5 см.
23. Автор неизв. Анат. зарисовки кисти. Бум., чёрный соус, белила, кисть. 74,5 х 56 см.
24. Петрова Ю. (группа СТ-21). Преп. — Ю. М. Грибов. Анат. рис. (кисти, нижн. кон.), 1999 г. Бум., граф. кар. 86 х 61 см.
25. Алфименко (группа Т-21). Преп. — А. П. Зайцев. Анат. рис. (гипс верхн. конечн.), 1996 г. Бум., граф. кар. 86 х 61 см.
26. Сиймис (группа М-21). Преп. — А. В. Кондратьев. Анат. рис. кисти и стопы, 1985 г. Бум., граф. кар. 74,5 х 55 см.
27. Автор неизв. Анат. рис. кисти. Бум., граф. кар. 86 х 61 см.
28. Волкова (группа С-21). Преп. — Ю. В. Никаноров. Анат. рис. скелета (таз, нижние конечн.). Бум., граф. кар. 62 х 43 см.
29. Макаренкова Н. (группа МОД-21). Анат. рис. нижней конечности. Бум., граф. кар. 61,5 х 43 см.
30. Вагина (группа К-21). Анат. рис. конечностей, 1993 г. Бум., граф. кар. 85 х 61 см.
31. Машков. Преп. — Л. И. Чегаровский. Анат. рис. конечностей, 1967–68 г. Бум., уголь. 84 х 59,5 см.
32. Кузьмин (группа Ж-21). Анат. рис. верхней конечности. Бум., уголь. 84 х 59,5 см.
33. Комаров (группа МВ-34). Преп. — Б. Г. Ершов. Анат. рис. Экорше нижней конечности, 1967–68 уч. г. Бум., граф. кар. 69,5 х 52,5 см.
34. Красильников. Анат. рис. костей нижней конечности. Бум., граф. кар. 86 х 61,5 см.
35. Машков (группа Ж-21). Преп. — Л. И. Чегаровский. Анат. рис. верхней конечности, 1967–68 уч. г. Бум., уголь. 82,5 х 61 см.
36. Кузнецов (группа М-21). Преп. — В. Ю. Семёнов. Анат. рис. кисти, стопы. Бум., граф. кар. 86 х 61,5 см.
37. Смирнов. Анат. рис. нижней конечности, 1960 г. Бум., граф. кар. 83,5 х 59,5 см.
38. Шойунчан (группа ХОМ-31). Преп. — А. С. Спицин. Анат. рис. кисти. Бум., сепия. 86 х 61 см.
39. Автор неизв. (группа К-21). Анат. рис. конечностей. Бум., граф. кар. 85 х 61 см.
40. Талащук А. Ю. (группа Ж-21). Анат. рис. нижней конечности. Бум., граф. кар. 86 х 61 см.
41. Автор неизв. Анат. зарисовки верхней конечности. Бум., граф. кар. 85 х 61 см.
42. Автор неизв. Анат. зарисовки верхней конечности. Бум., граф. кар. 85 х 61 см.

43. Автор неизв. Анат. зарисовки верхней конечности. Бум., граф. кар. 85 х 61 см.
44. Автор неизв. Анат. зарисовки костей верхней конечности. Бум., граф. кар. 85 х 61 см.
45. Автор неизв. Анат. зарисовки кистей и стоп. Бум., граф. кар. 85 х 61 см.

Плечевой и тазовый пояс

46. Баранова Ж. Рис. экорше с плечевым поясом в 3-х поворотах. Бум., кар. 61 х 86 см.
47. Худякова О. Анат. рис. скелета (грудная клетка, таз, стопа). Бум., граф. кар. 79,5 х 61 см.
48. Лесневская В. (группа СД-21). Анат. рис. (грудная клетка, таз). Бум., граф. кар. 83 х 61 см.
49. Пашковская С. Анат. рис. скелета (плечевой пояс, таз). Бум., граф. кар. 86 х 61,5 см.
50. Захаров (группа М-33). Анат. фрагментов скелета. Бум., смеш. техника. 79 х 61,5 см.

Торс

51. Кокалов В. (группа Д-23). Преп. — А. Н. Васягин. Анат. зарисовки фрагментов скелета. Бум., перо, тушь. 79 х 57,5 см.
52. Якинова К. (группа Д-22). Анат. рис. торса скелета, 2002 г. Бум. граф. кар. 61 х 43 см.
53. Морозов (группа Ж-21). Анат. рис. скелет (грудная клетка, таз). Бум., граф. кар. 72 х 38 см.
54. Клопова (группа К-21). Преп. — А. Н. Васягин. Анат. рис. скелета (грудная клетка, таз, конечности), 1993 г. Крафт, тушь, перо. 85 х 61 см.
55. Милашевич (группа С-21). Анат. рис. торса экорше со спины. Бум., уголь. 83,5 х 59,5 см.
56. Капустин В. (группа Ж-32). Анат. рис. торса экорше спереди, со спины. Бум., граф. кар. 30 х 42 см.
57. Константинов (группа Ж-32). Анат. рис. торса (экорше, скелет). Бум., граф. кар. 62,5 х 44,5 см.
58. Солодарь (группа Ж-21). Преп. — П. И. Пуко. Анат. рис. экорше торса, 1966–67 уч. г. Бум., ретушь. 86 х 61,5 см.
59. Комаров (группа МВ-34). Преп. — Б. Г. Ершов. Анат. рис. торса (скелет), 1967–68 уч. г. Бум., граф. кар. 60 х 42 см.
60. Кокин Б. (группа МП-31). Преп. — Б. Б. Казаков. Торс с руками (анат. разбор). Бум., сепия, ретушь. 79,5 х 59,5 см.
61. Автор неизв. Преп. — Б. Б. Казаков. Торс с руками (анат. разбор). Тон. бум., смешан. техника. 82 х 56,5 см.

Фигура

62. Серебрякова К. Анат. рис. муж. фиг. (вид спереди). Бум., граф. кар. 84,5 х 60 см.
63. Насыбуллина Л. (группа ПД-21). Преп. — С. И. Ващенко. Анат. рис. вид со спины, 2009 г. Бум., граф. кар. 81 х 60 см.
64. Ляшко А. Преп. — Ю. М. Грибов. Анат. рис. экорше Гудона со спины. Бум, граф. кар. 71 х 47 см.
65. Кузнецов (группа М-21). Преп. — В. Ю. Семёнов. Анат. рис. муж. фигуры (вид спереди). Бум., граф. кар. 79 х 59 см.
66. Фёдоров К. Анат. рис. гипс (Апоксиомен вид спереди), 2006 г. Бум., граф. кар. 80 х 55,5 см.
67. Суслов (группа М-21). Преп. — Г. А. Богданов. Анат. рис. муж. фигуры (вид спереди, суставы) 1972–73 уч. г. Бум., граф. кар. 61,5 х 43 см.
68. Овинников (группа ДМ-21). Преп. — М. Н. Тер-Саркисян. Анат. рис. муж. фигуры (вид спереди). Цвет. бум., сепия. 68,5 х 56,5 см.
69. Денисов (группа ХОМ-21). Преп. — В. В. Перхун. Анат. рис. жен. фигуры (вид со спины). Цвет. бум., сепия. 62,5 х 88 см.
70. Большаков В. (группа КД-22). Преп. — Е. А. Соболев. Анат. рис. гипс (фигура дискобола), 2009 г. Бум., граф. кар. 68 х 98 см.
71. Серов В. (группа С-21). Преп. — П. М. Якимчук. Анат. рис. жен. фигуры (вид спереди, со спины), 2006 г. Цвет. бум., ретушь. 68,5 х 107 см.
72. Гуц Т. О. (группа СД-21). Преп. — Н. В. Шумара. Рис. гипс. фигуры (Апоксиомен с анат. разбором), 2006 г. Бум., граф. кар. 86 х 61 см.
73. Слемзина В. В. (группа ИД-21). Анат. рис. фигуры (вид спереди), 1996 г. Бум., ретушь, бел. 37,5 х 84,5 см.
74. Кузнецов (группа О-21). Преп. — А. П. Белецкий. Анат. рис. скелета. 1969–70 уч. г. Бум., граф. кар. 74 х 55 см.
75. Некрасова Т. (группа С-21). Преп. — И. П. Васильев. Анат. рис. экорше Гудона спереди, со спины, 1985 г. Бум., граф. кар. 61,5 х 43 см.
76. Удов В. (группа Ж-22). Анат. рис. фигура экорше, торс, нижняя конечность, 1953–54 уч. г. Бум., граф. кар. 42 х 59,5 см.
77. Миронов А. (группа С-21). Рис. экорше. Бум., граф. кар. 84 х 48 см.
78. Тихонова Н. (группа МОД-21). Преп. — О. А. Петренко. Анат. рис. фрагментов скелета, 1996 г. Бум., граф. кар. 86 х 61 см.
79. Серебрякова (группа К-21). Анат. рис. муж. фигуры (вид со спины), 2005 г. Бум., граф. кар. 85 х 60 см.
80. Сперанский (группа М-35). Анат. рис. муж. фигуры. Бум., граф. кар. 83 х 61 см.
81. Филиппов (группа С-21). Преп. — П. И. Пуко. Анат. рис. скелета. Бум., граф. кар. 86,5 х 61,5 см.
82. Смолин В. Анат. рис. муж. фигуры с деталями. Бум., граф. кар. 61,5 х 86 см.
83. Миронов (группа ИВ-31). Анат. рис. муж. фигуры (вид спереди). Бум., граф. кар. 62 х 51 см.

84. Шардаков П. (группа Ж-22). Анат. рис. муж. фигуры (вид спереди), 1953–54 уч. г. Бум. граф. кар. 56,5 х 38,5 см.
85. Жижемский (группа К-22). Рис. гипса (Апоксиомен), 1952–53 уч. г. Бум., граф. кар. 62,5 х 47 см.
86. Жукова Л. К. (группа Т-22). Преп. — Я. Я. Лаврентьев. Анат. рис. сидящей муж. фигуры (скелет), 2002 г. Бум., граф. кар. 86 х 61 см.
87. Жукова Л. К. (группа Т-22). Преп. — Я. Я. Лаврентьев. Анат. рис., сидящей муж. фигуры, 2002 г. Бум., сангина. 86 х 61 см.
88. Машков (группа Ж-31). Анат. рис. скелета. Бум., граф. кар. 62 х 43 см.
89. Капустин В. (группа Ж-22). Анат. рис. фигуры, экорше с фрагментами. Бум., граф. кар. 49,5 х 67,5 см.
90. Соседов (группа Ж-51). Анат. рис. экорше Гудона (вид со спины), 1951–52 уч. г. Бум., граф. кар. 60 х 41,5 см.
91. Гошаблыкин (группа Ж-51). Анат. рис. экорше Гудона (вид в ¾, со спины), 1951–52 г. Бум., граф. кар. 54 х 38 см.
92. Соседов (группа Ж-51). Анат. рис. экорше Гудона (вид спереди), 1951–52 уч. г. Бум., граф. кар. 58,5 х 39,5 см.
93. Автор неив. Анат. рис. муж. фигуры со спины. Бум., граф. кар. 86 х 61 см.
94. Баков (группа К-11). Анат. рис. скелета животного, 1959–60 уч. г. Бум., граф. кар. 44 х 54 см.
95. Камшопина (группа Т-11). Преп. — К. А. Барутчева. Анат. рис. скелета животного, 1959–60 уч. г. Бум., граф. кар. 43,5 х 55,5 см.

Монументально-декоративная живопись

Голова

96. Шашкина А. (группа МДЖ-1). Преп. — А. П. Демидов. Рис. черепа в 5-ти поворотах, 2009 г. Бум., сепия. 100 х 100 см.
97. Пьянков А. (группа МДЖ-1). Преп. — А. П. Фролов. Рис черепа в 7-ми поворотах, 1993 г. Бум., уголь. 80 х 100 см.
98. Лапина А. (группа МДЖ-1). Преп. — А. В. Горбунов. Рис. черепа в 3-х поворотах с деталями, 2022 г. Бум., граф. карандаш. 60 х 80 см.
99. Гусева А. (группа МДЖ-1). Преп. — А. В. Горбунов. Череп в 4-х поворотах с деталями, 2022 г. Бум., граф. карандаш. 70 х 90 см.
100. Стругова Е. (группа МДЖ-1). Преп. — А. В. Горбунов. Череп в 3-х поворотах, 2019 г. Бум., граф. карандаш. 70 х 90 см.
101. Можаева Я. (группа МДЖ-1). Преп. — А. В. Горбунов. Рис черепа в 3-х поворотах с деталями, 2022 г. Бум., граф. карандаш. 70 х 90 см.
102. Мазанов А. (группа МДЖ-1). Преп. — А. В. Васильев. Рис черепа в 7-ми поворотах, 2009 г. Бум., уголь. 100 х 100 см.
103. Автор неизв. (группа МДЖ-1). Анат. рис. черепа в 3-х поворотах. 100 х 100 см.

104. Можаева Я. (группа МДЖ-1). Преп. — А. В. Горбунов. Рис. экорше в 2-х поворотах, 2022 г. Бум., карандаш. 70 х 90 см.
105. Горбунов А. В. (группа МДЖ). Рис. живой мужской головы.

Конечности

106. Климович М. (группа МДЖ-2). Преп. — А. В. Горбунов. Рис. голени и стоп, 2007 г. Бум., уголь. 60 х 120 см.
107. Пьянов А. (группа МДЖ-2). Преп. — А. П. Фролов. Рис. стоп, 1994 г. Бум., сангина, уголь. 90 х 90 см.
108. Климович М. (группа МДЖ-2). Преп. — А. В. Горбунов. Рис. верхней конечности, 2007 г. Бум., уголь. 74 х 120 см.
109. Автор неизв. (группа МДЖ-2). Рис нижней конечности. Бум., уголь.
110. Евграфов С. (группа МДЖ-2). Преп. — А. П. Фролов. Рис. нижней конечности, 1991 г. Бум., сангина. 70 х 105 см.
111. Селиванов Ю. (группа МДЖ-2). Преп. — А. П. Фролов. Рис. кистей рук, 1988 г. Бум., уголь. 100 х 100 см.
112. Горшкова (группа МДЖ-2). Преп. — В. Г. Бушуев. Рис нижней конечности, 2012 г. Бум., сепия. 100 х 100 см.
113. Кузнецов Н. (группа МДЖ-2). Преп. — Б. Б. Казаков. Рис. нижней конечности, 1984 г. Бум., уголь. 100 х 100 см.
114. Сорокин П. (группа МДЖ-2). Преп. — А. В. Васильев. Рис. стоп, 2008 г. Бум., уголь. 90 х 90 см.
115. Ласкина Е. (группа МДЖ-1). Преп. — А. В. Горбунов. Рис. верхней и нижней конечностей, 2018 г. Бум., граф. карандаш. 70 х 90 см.

Торс

116. Фролов М. (группа МДЖ-1). Преп. — А. В. Горбунов. Рис. торса спереди и сзади с деталями, 2017 г. Бум., граф. карандаш. 80 х 100 см.
117. Венгерская Д. (группа МДЖ-1). Преп. — А. В. Горбунов. Рис. торса (в 2-х видах) и конечностей, 2019 г. Бум., граф. карандаш. 70 х 100 см.
118. Автор неизв. (группа МДЖ). Рис. экорше (вид сзади) и скелета (вид спереди) торса.
119. Калинина Д. (группа МДЖ-1). Преп. — А. В. Горбунов. Рис. торса: экорше (вид сзади), скелет (вид спереди), 2019 г. Бум., граф. карандаш. 100 х 100 см.
120. Автор неизв. (группа МДЖ). Рис. торса. Бум., сангина.

ИЛЛЮСТРАЦИИ

Череп

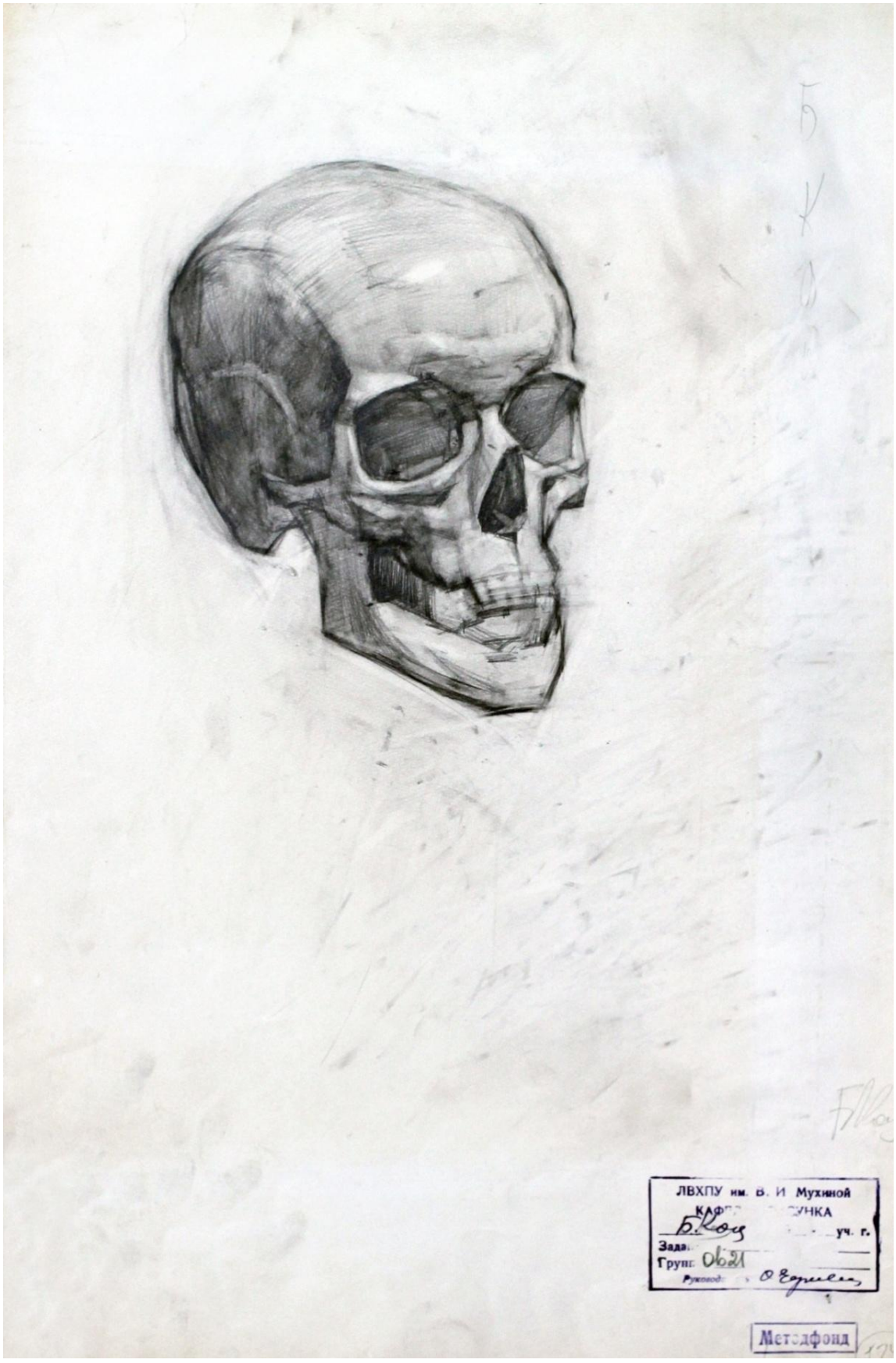

1.

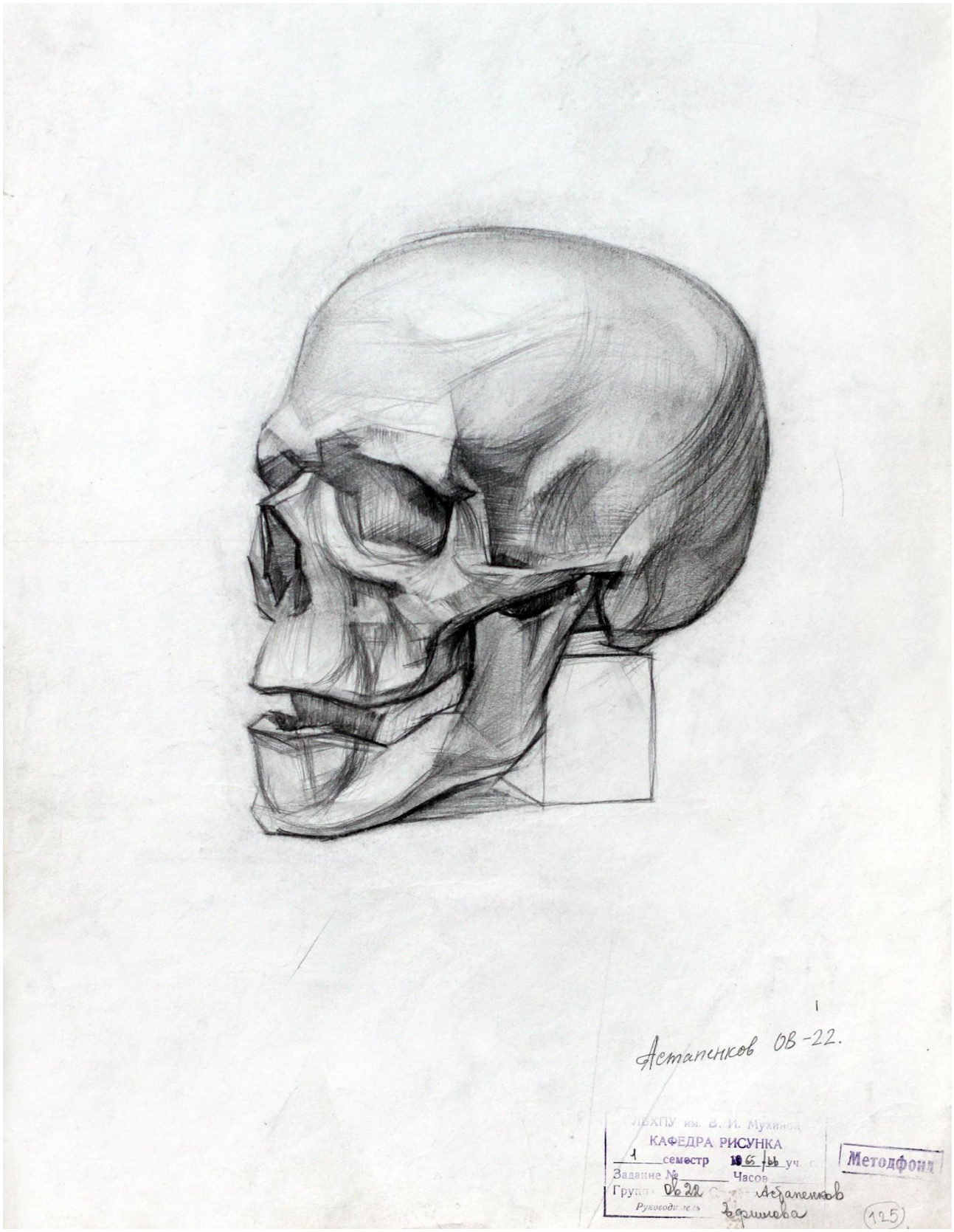
Астапенков ОВ-22.
ЛБХПУ им. В. И. Мухиной
КАФЕДРА РИСУНКА
1 семестр 1965/66 уч. г.
Задание №
Часов
Группа Ов 22
Руководитель
Астапенков
Ефимова
Методфонд
125

2.

3.

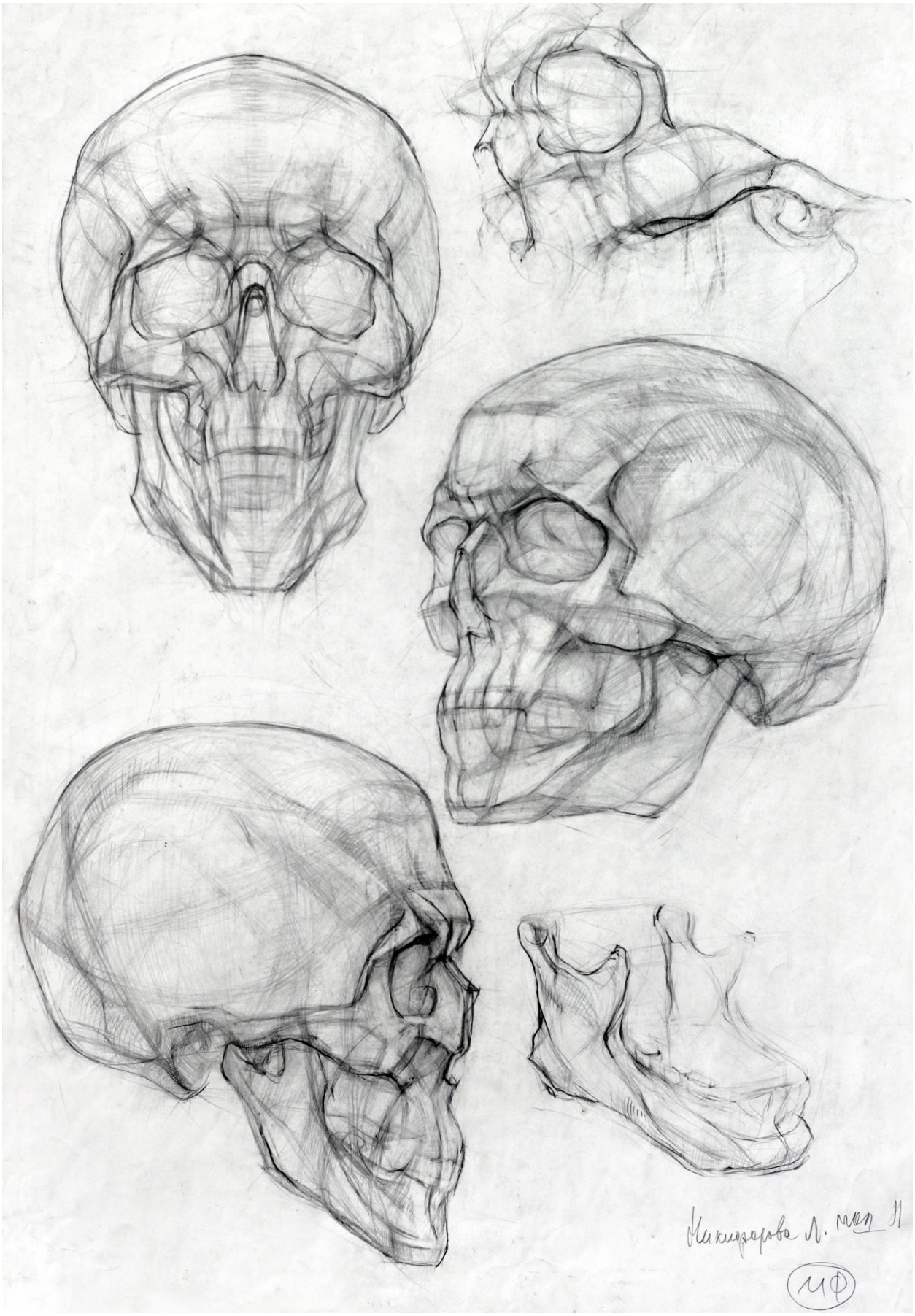

4.

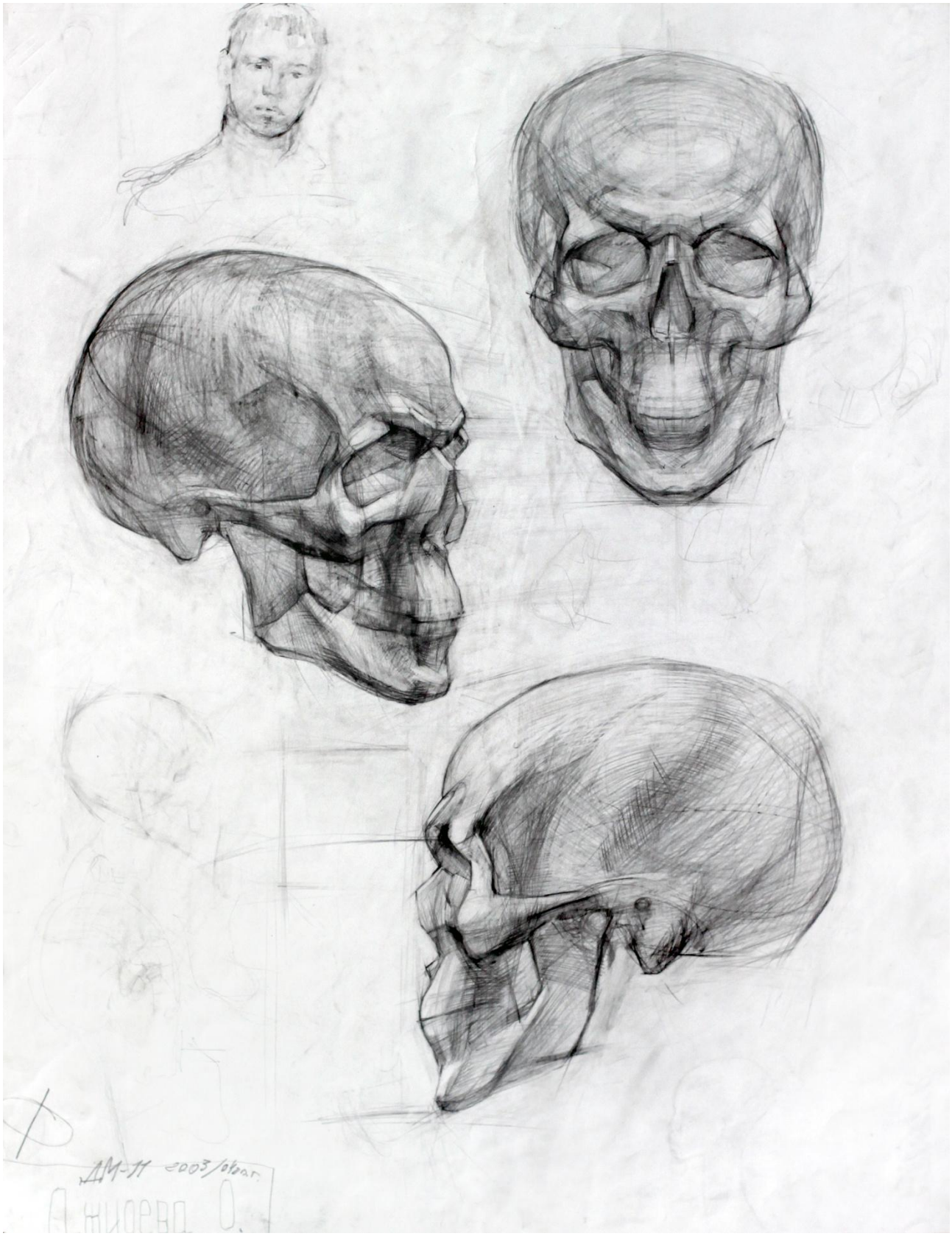

5.

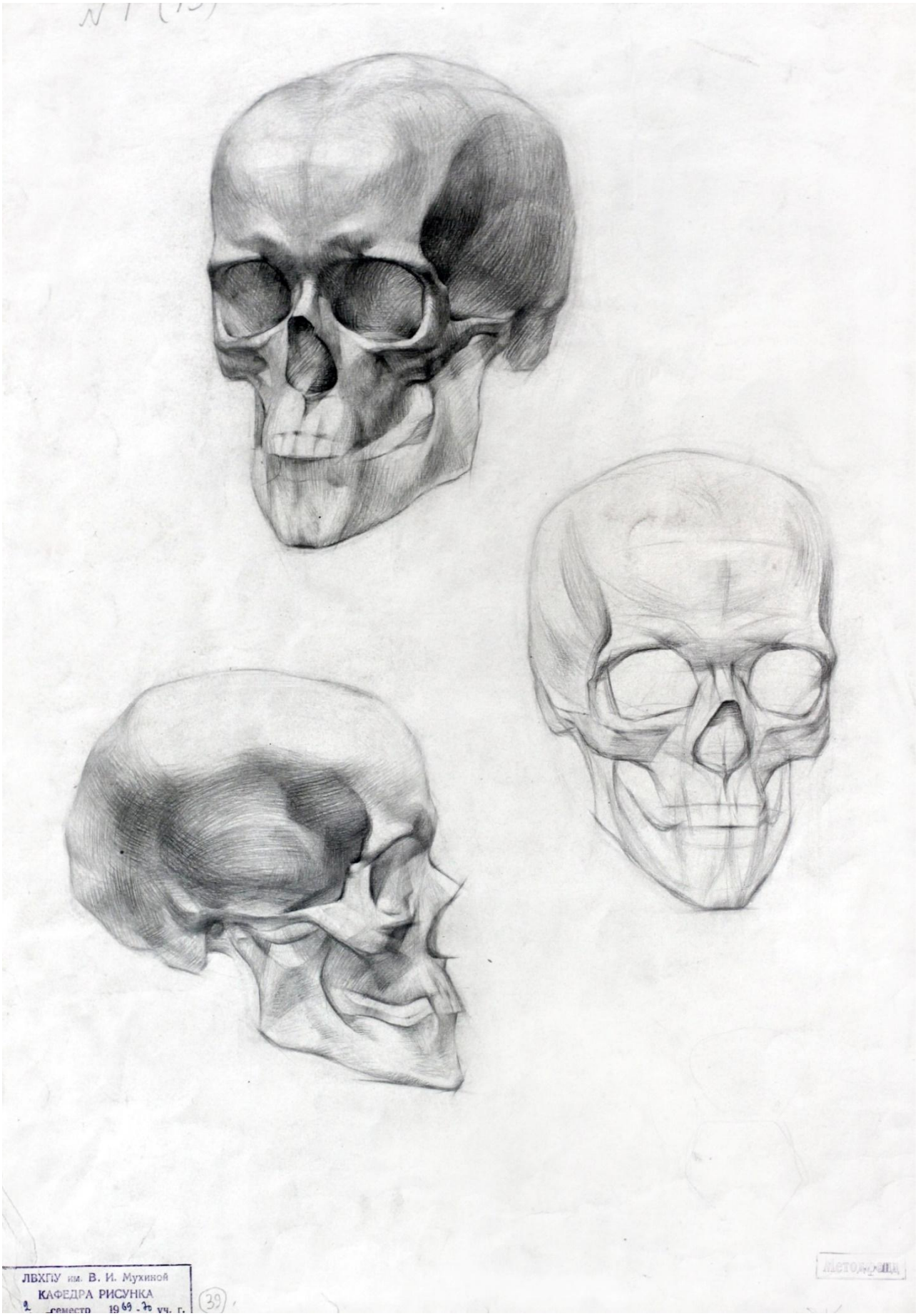

6.

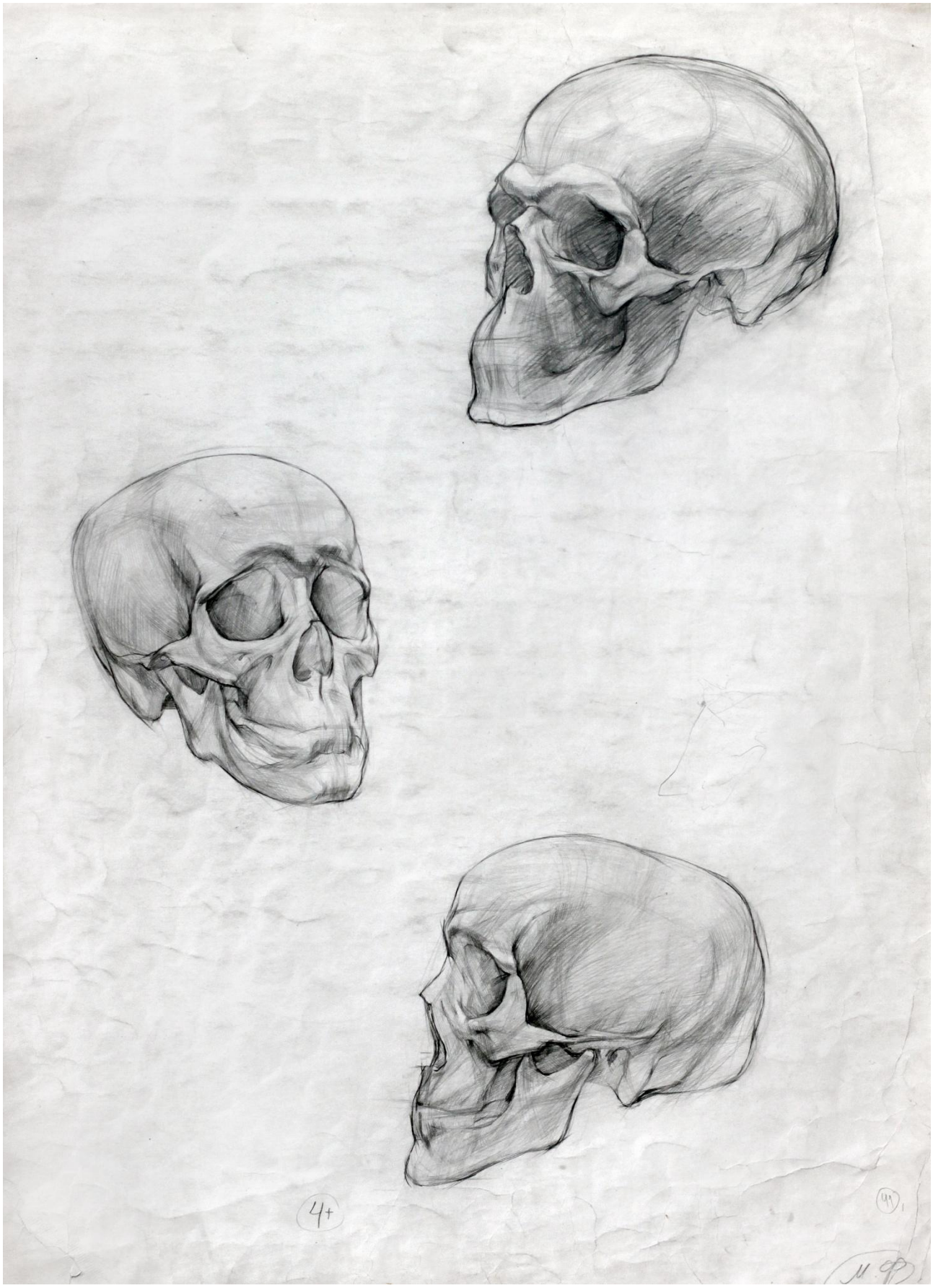

7.

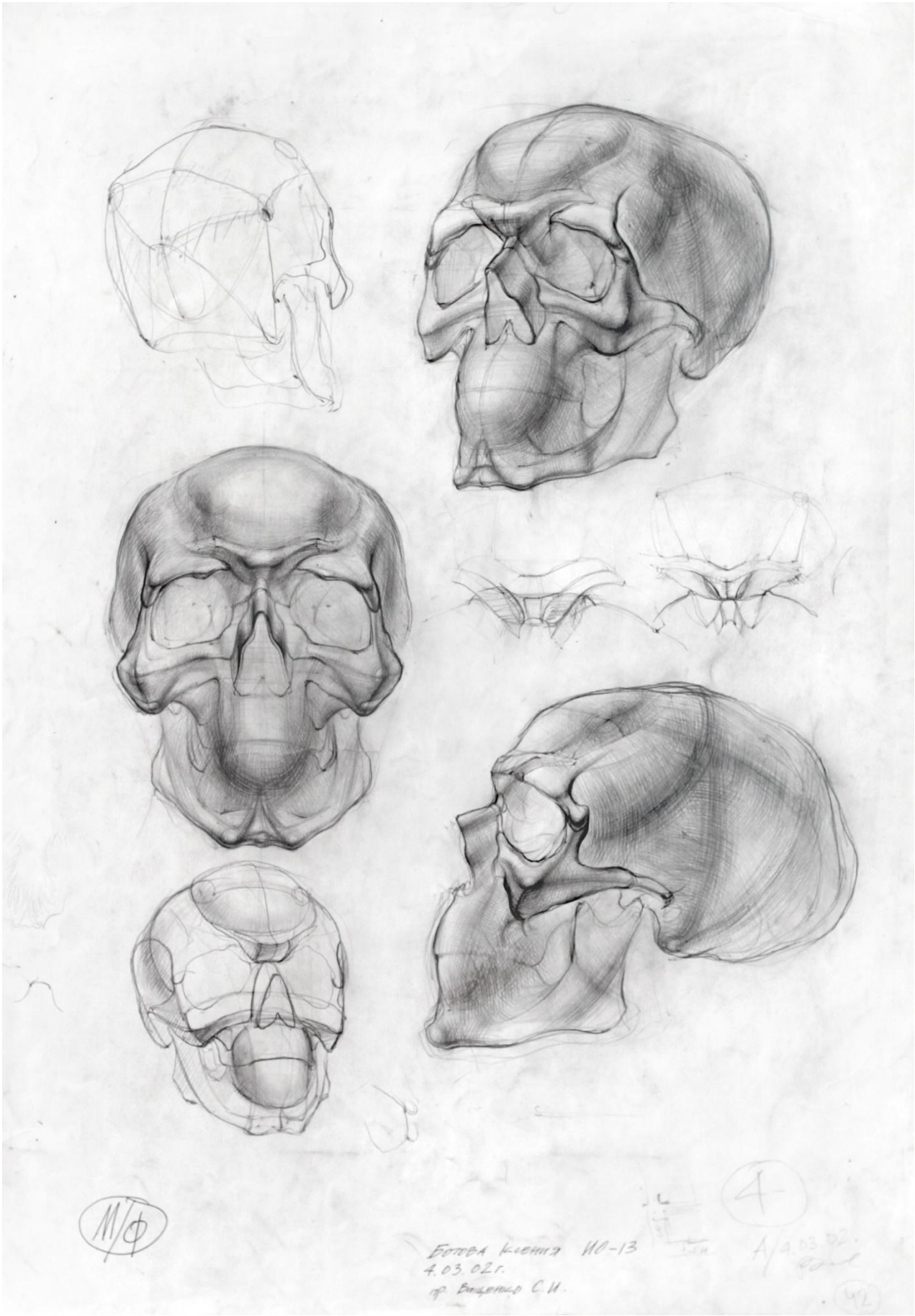

8.

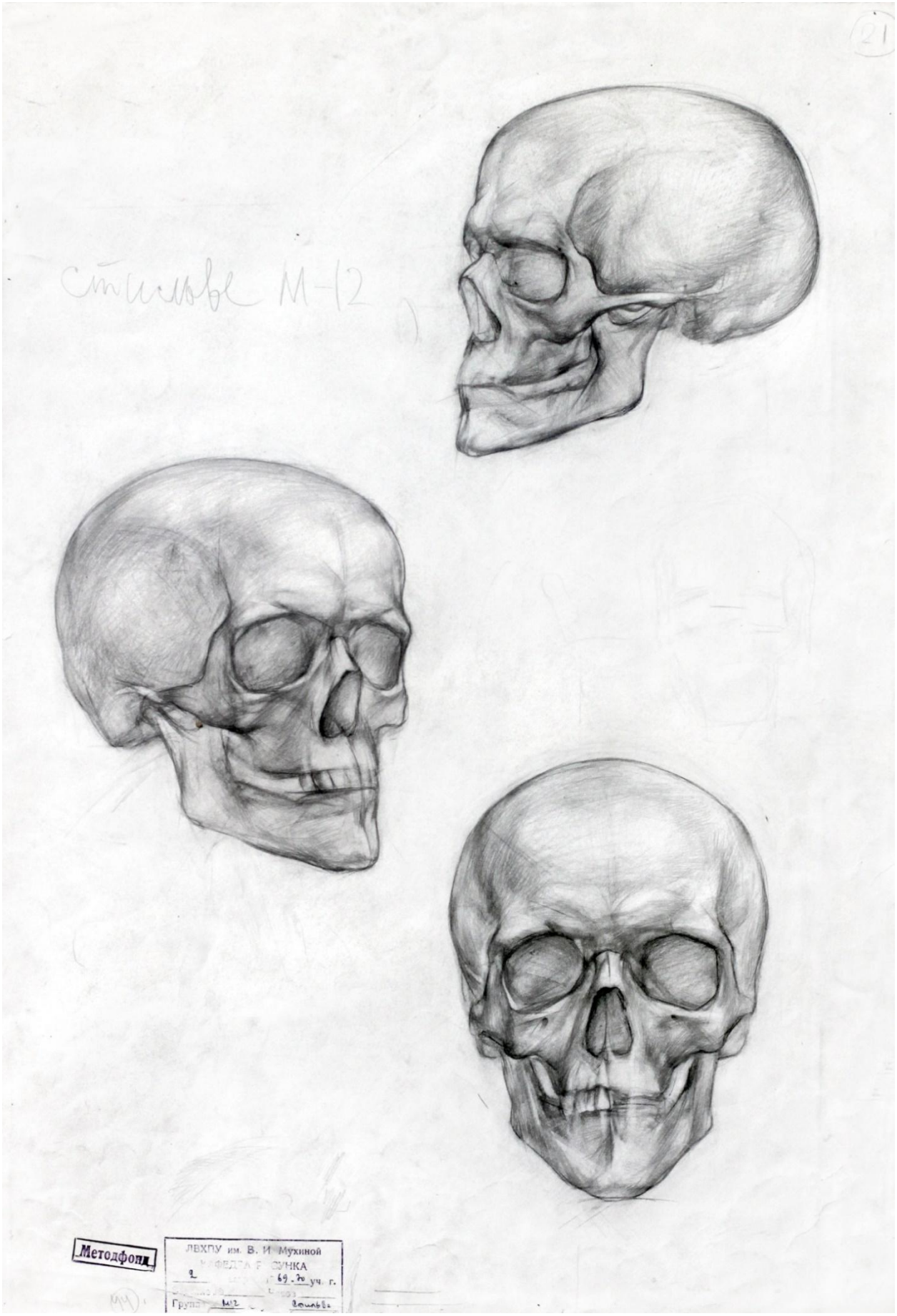

9.

10.

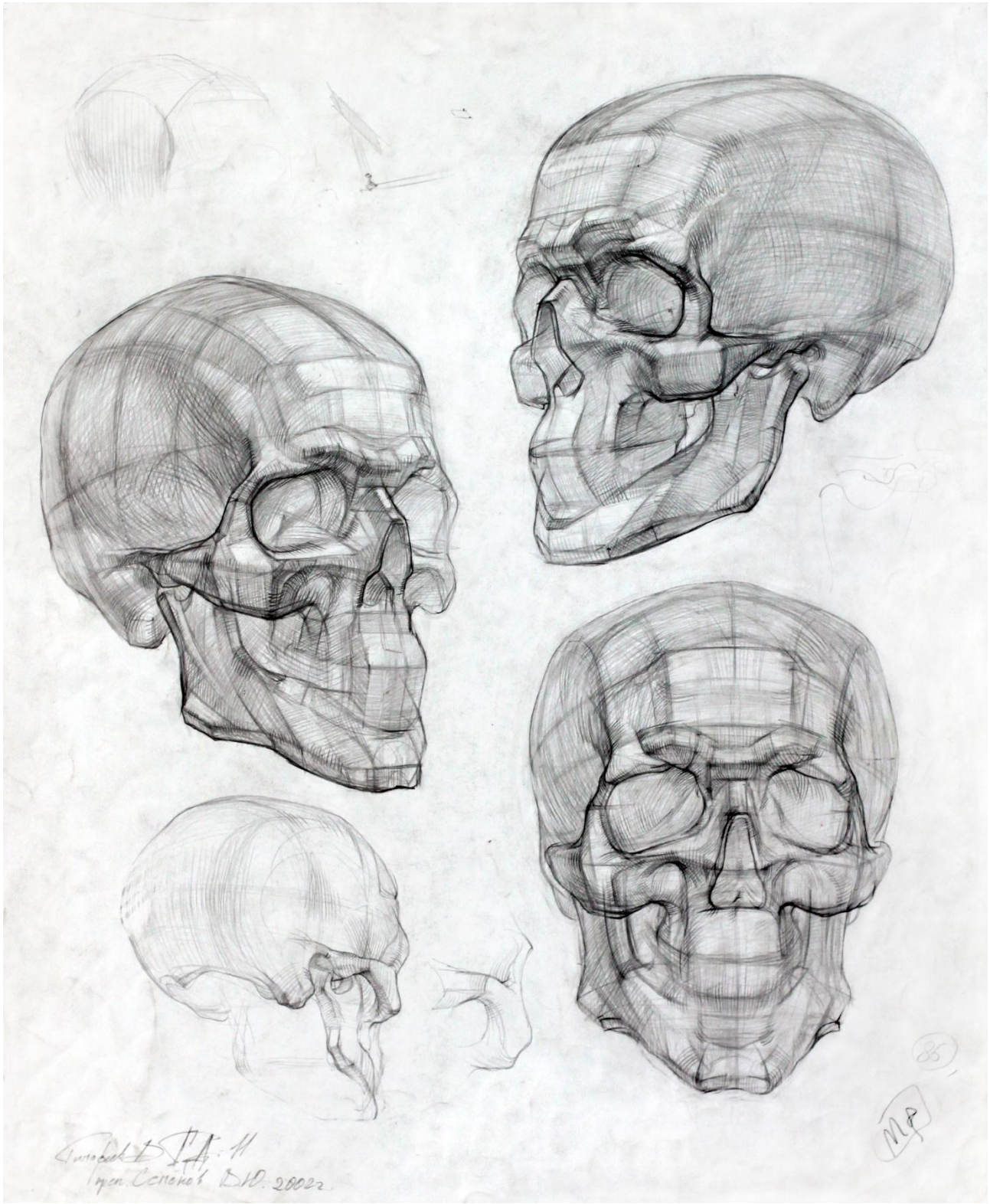

11.

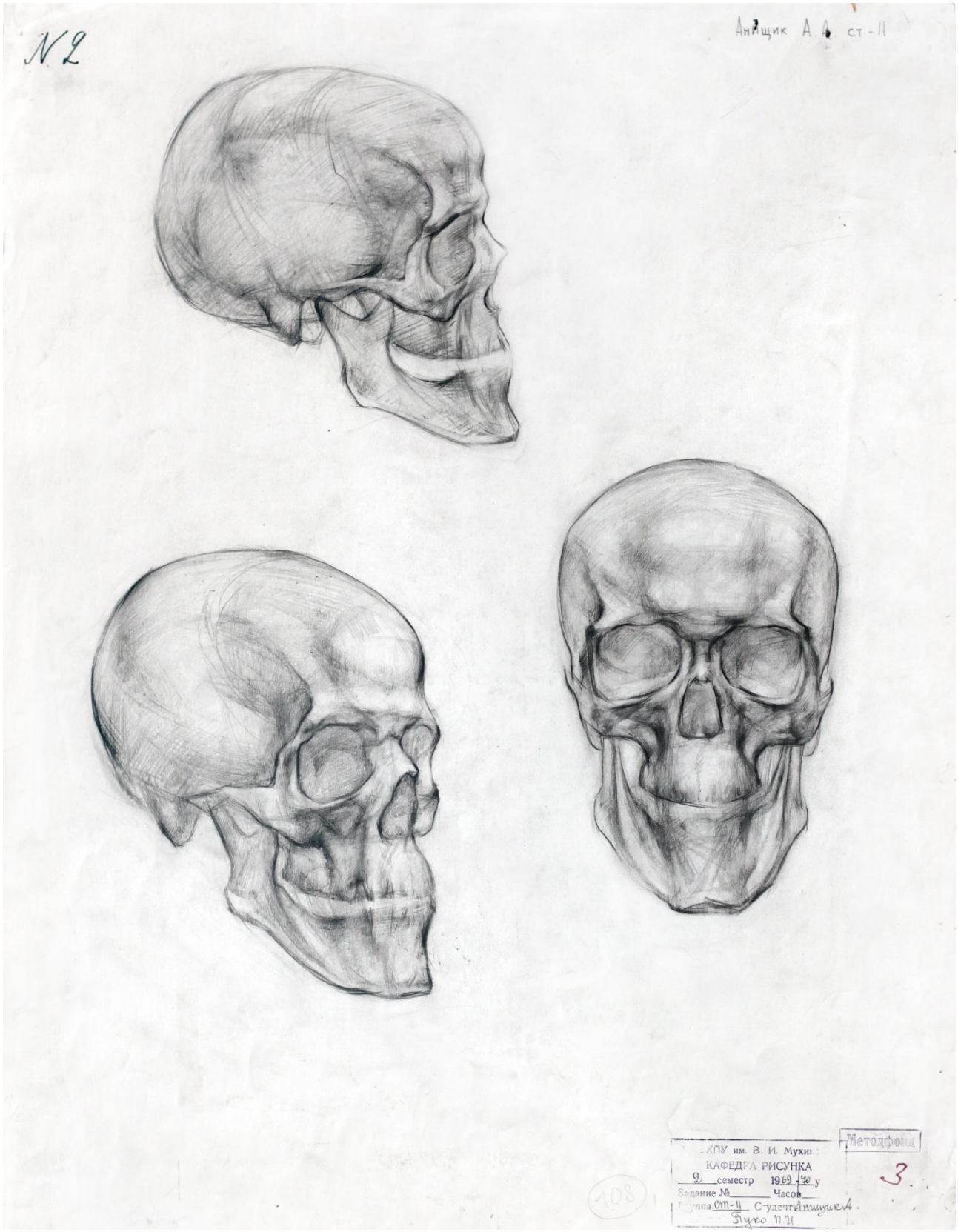
№2
Анищик А.А. ст-11
КПУ им. В. И. Мухи
КАФЕДРА РИСУНКА
2 семестр 1969-70 у
Задание № Часов
Группа СТ-11 Студент Анищик А.
Пуко П.И.
Методфонд
3.
108

12.

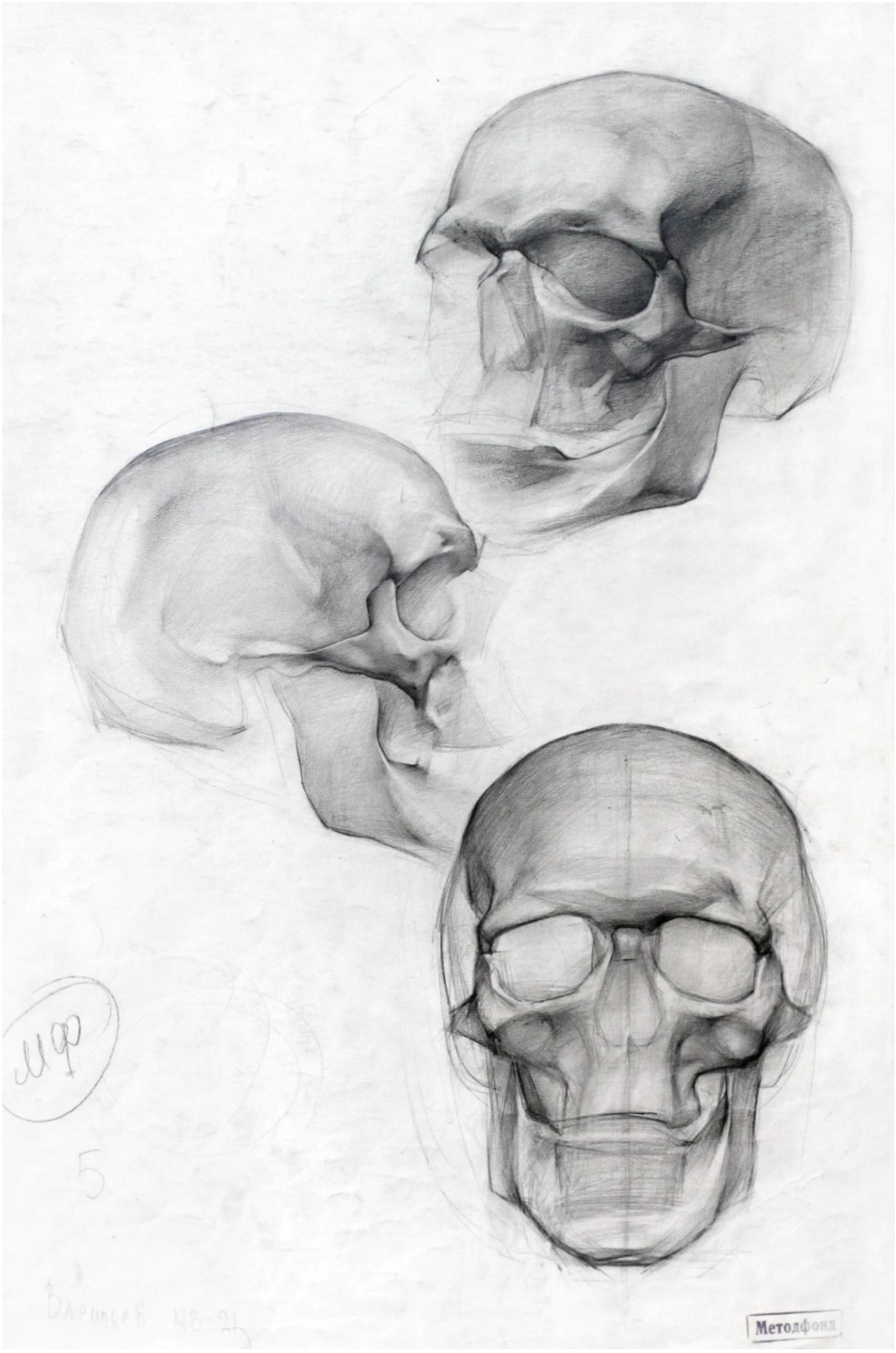

13.

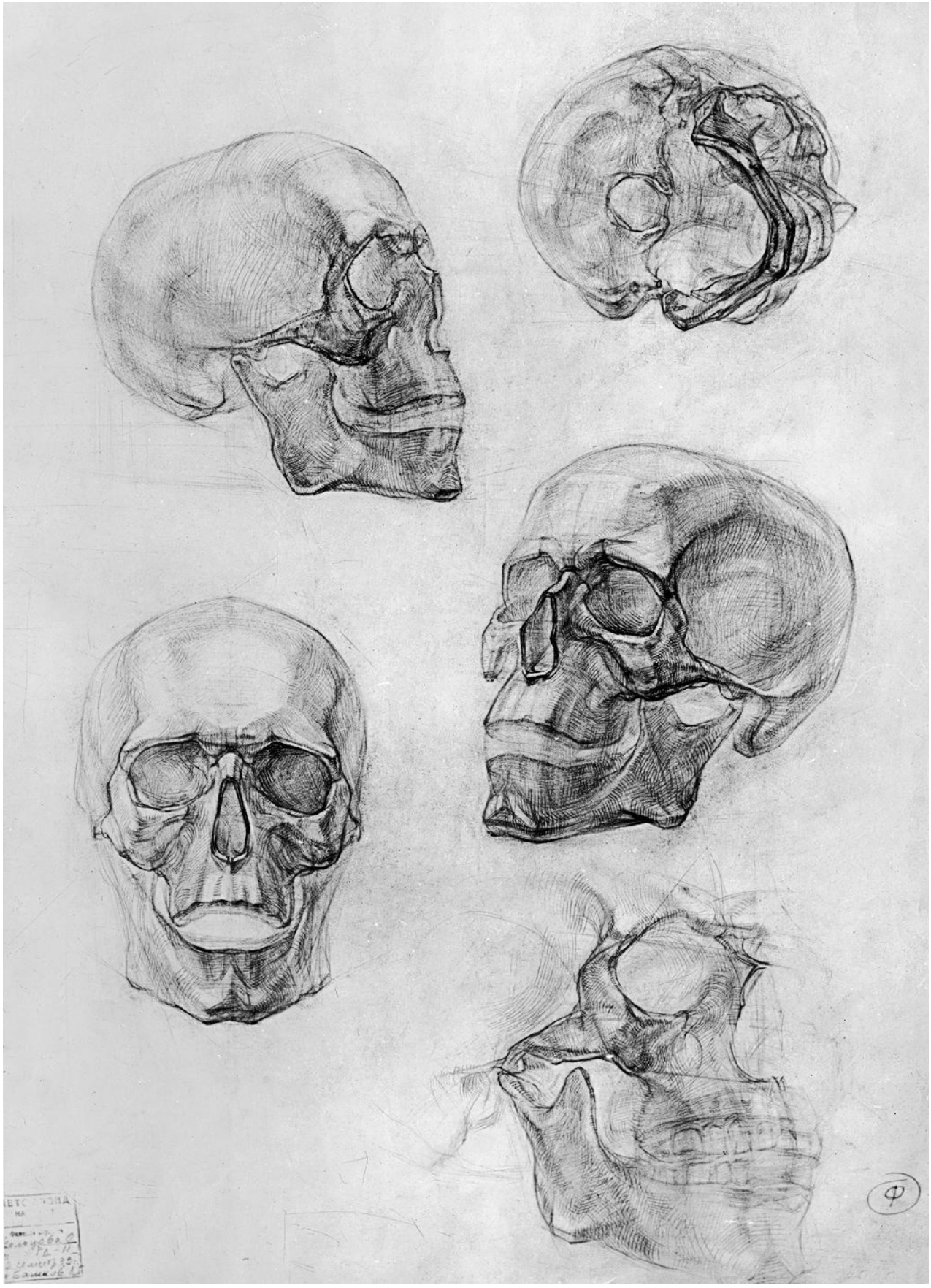

14.

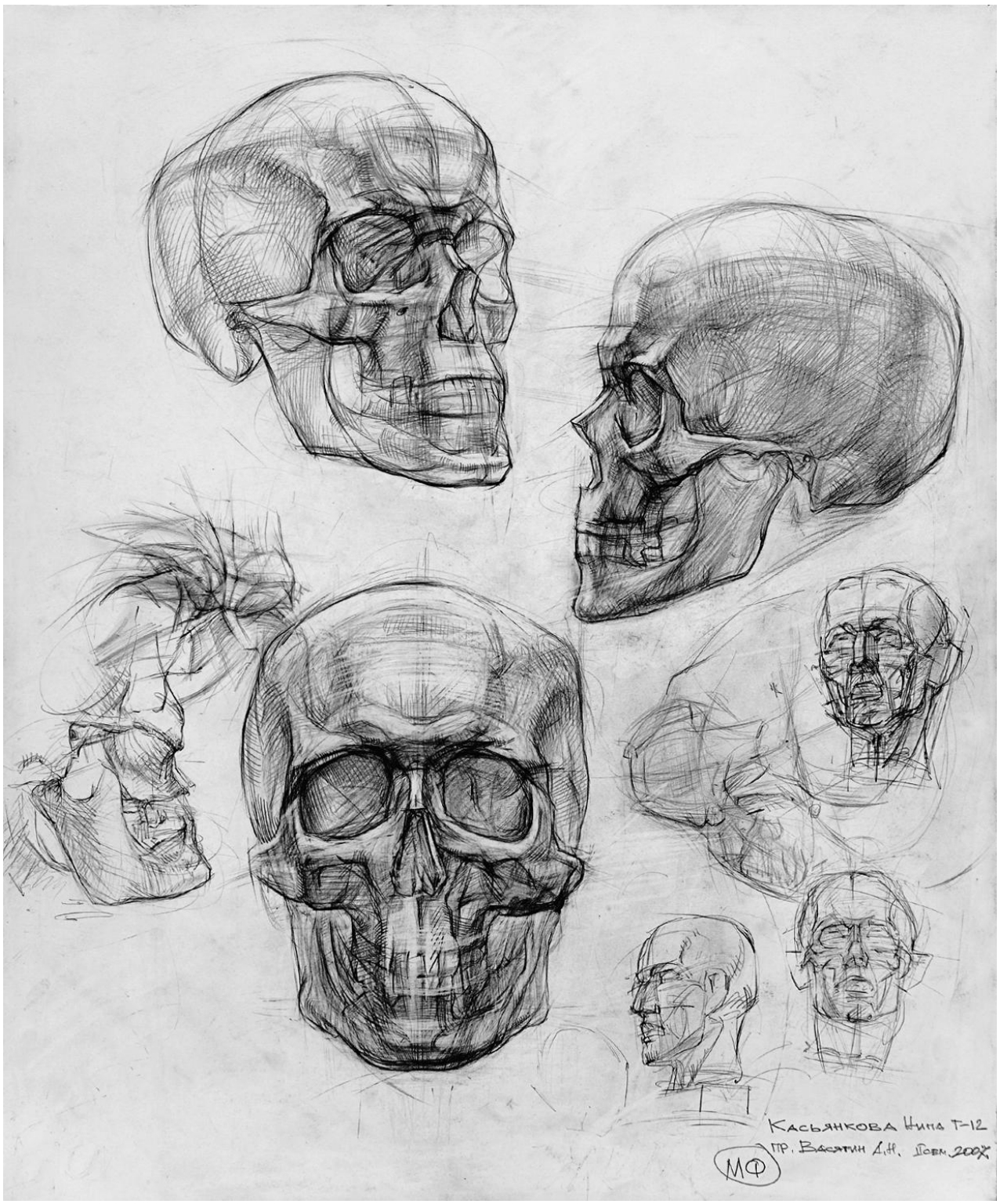

15.

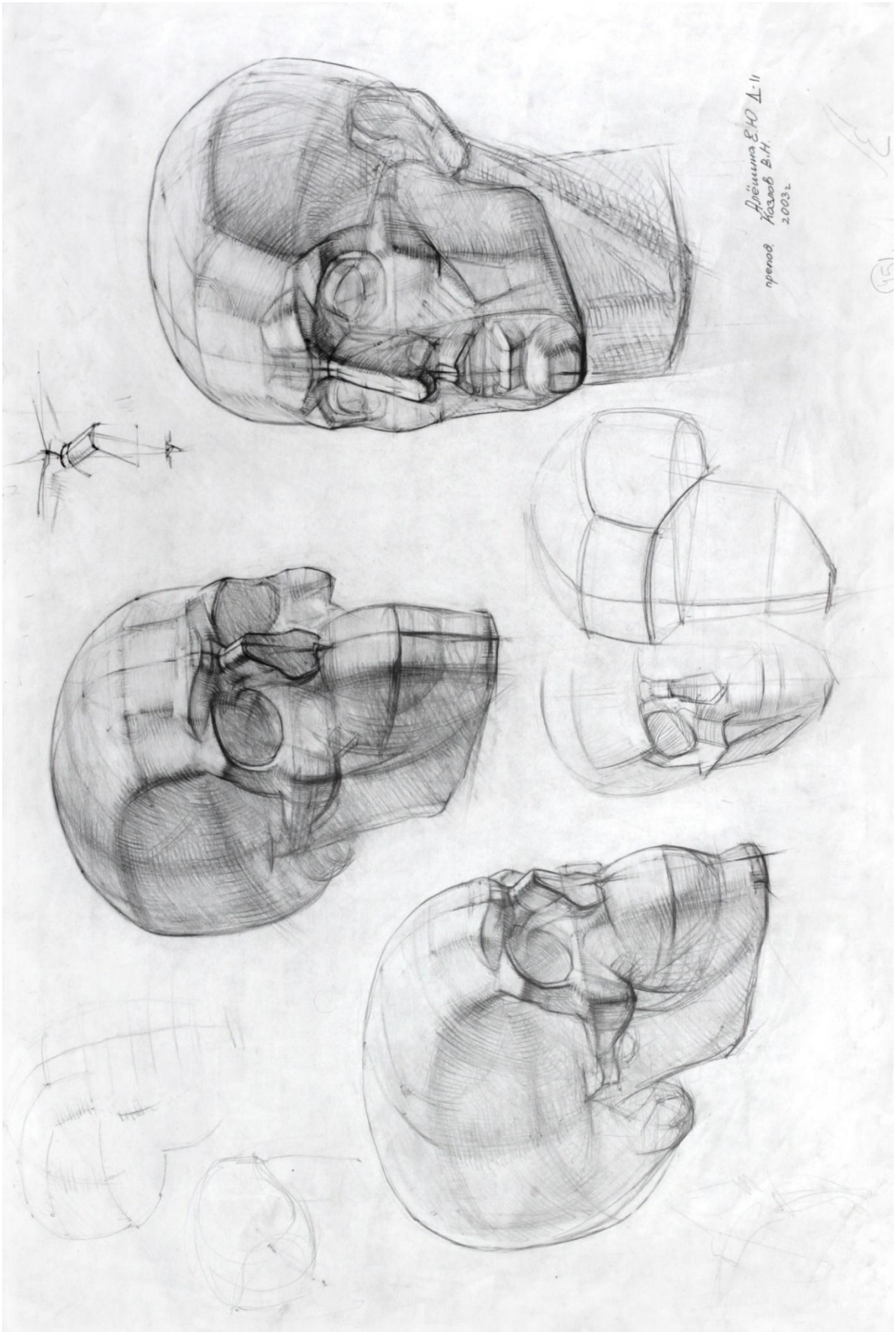

16.

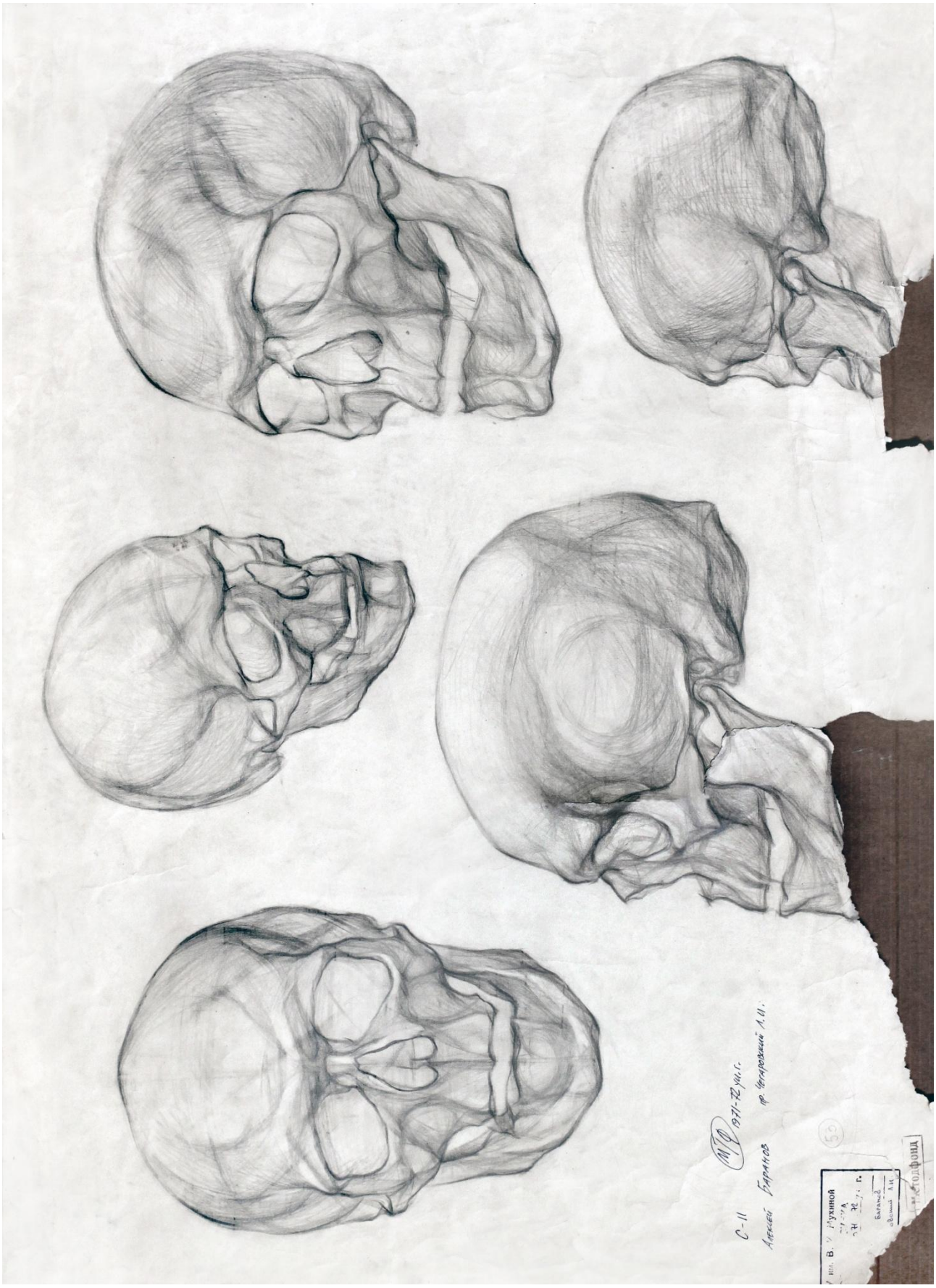

17.

Верхние и нижние конечности

18.

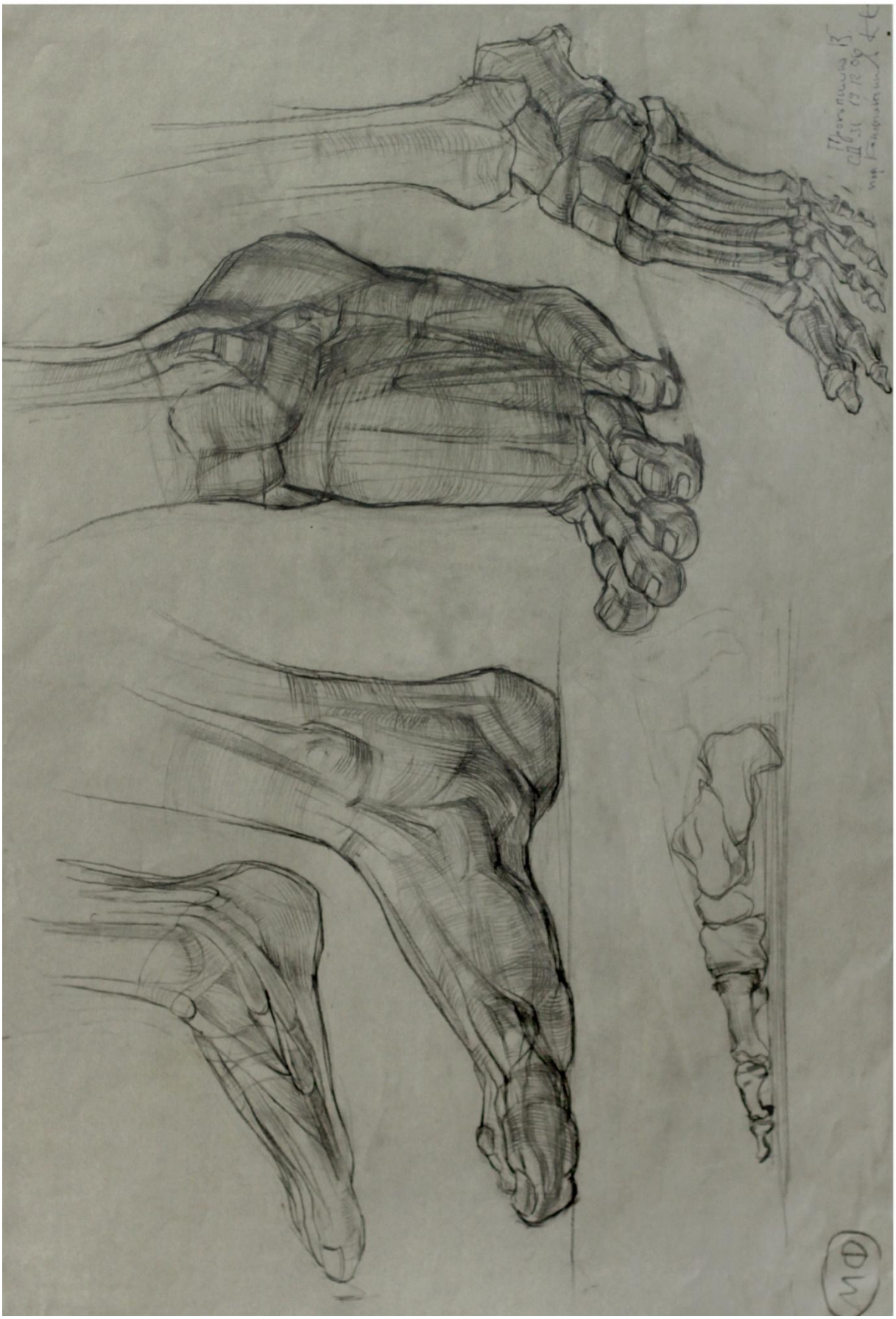

19.

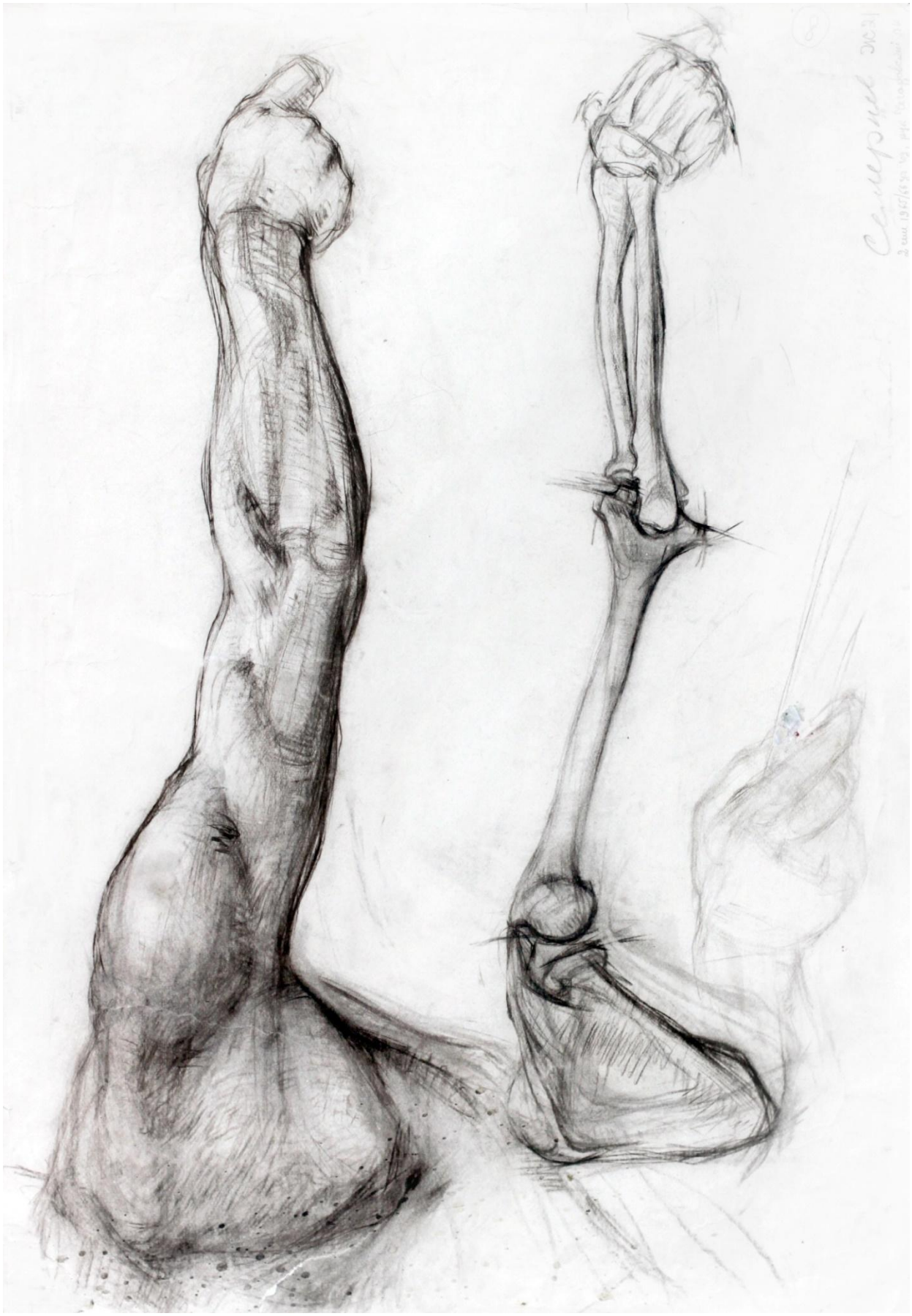

20.

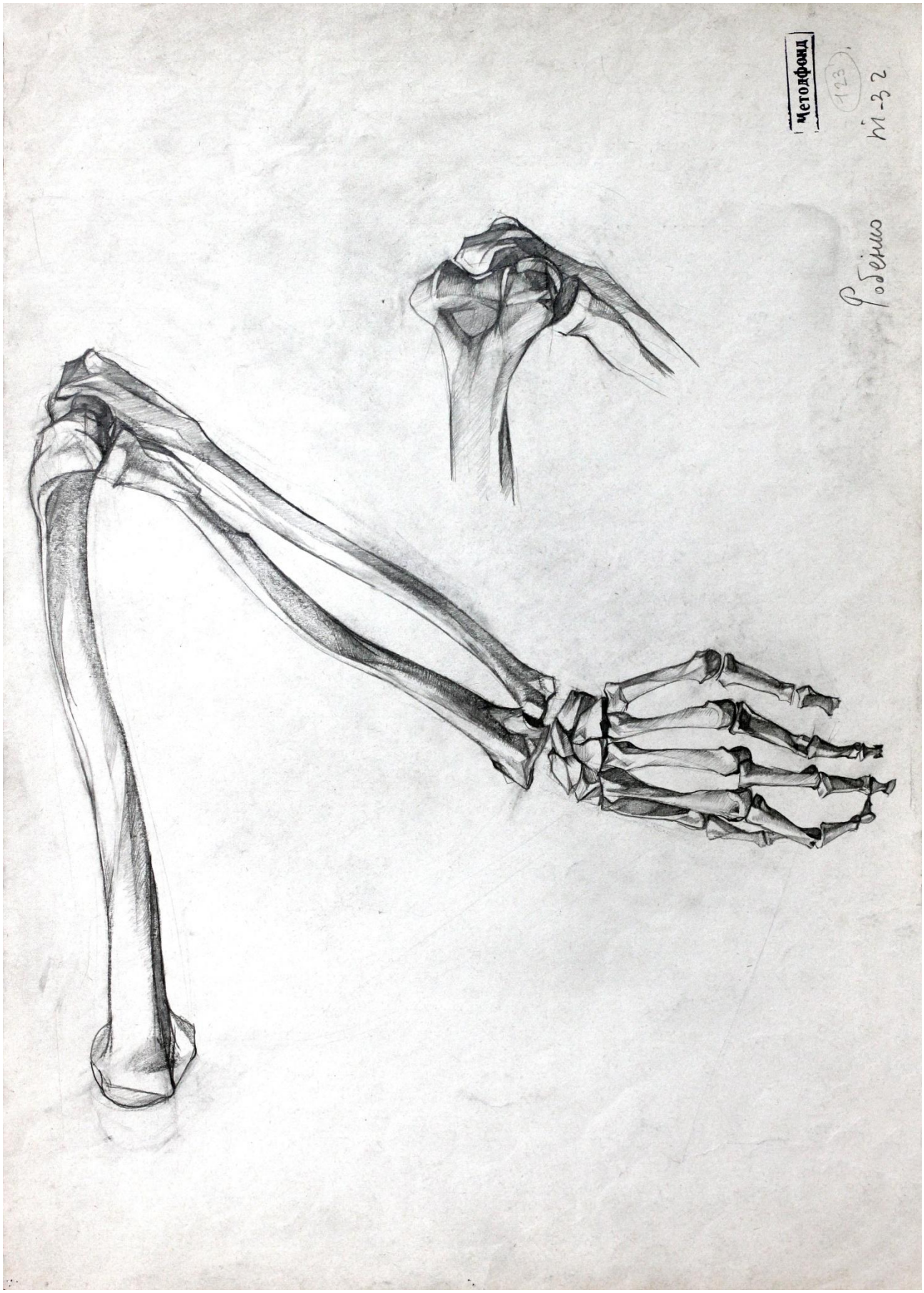

21.

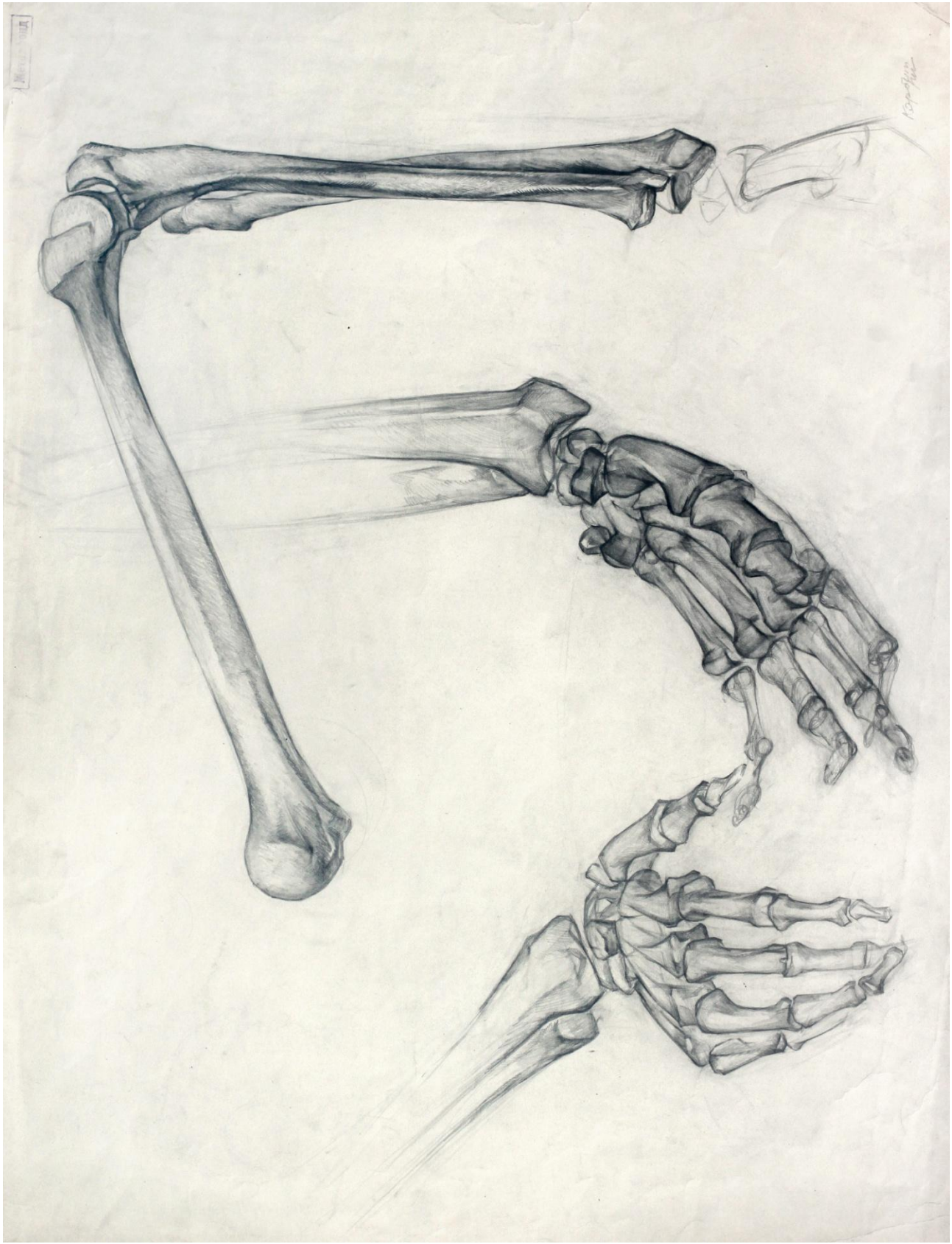

22.

23.

24.

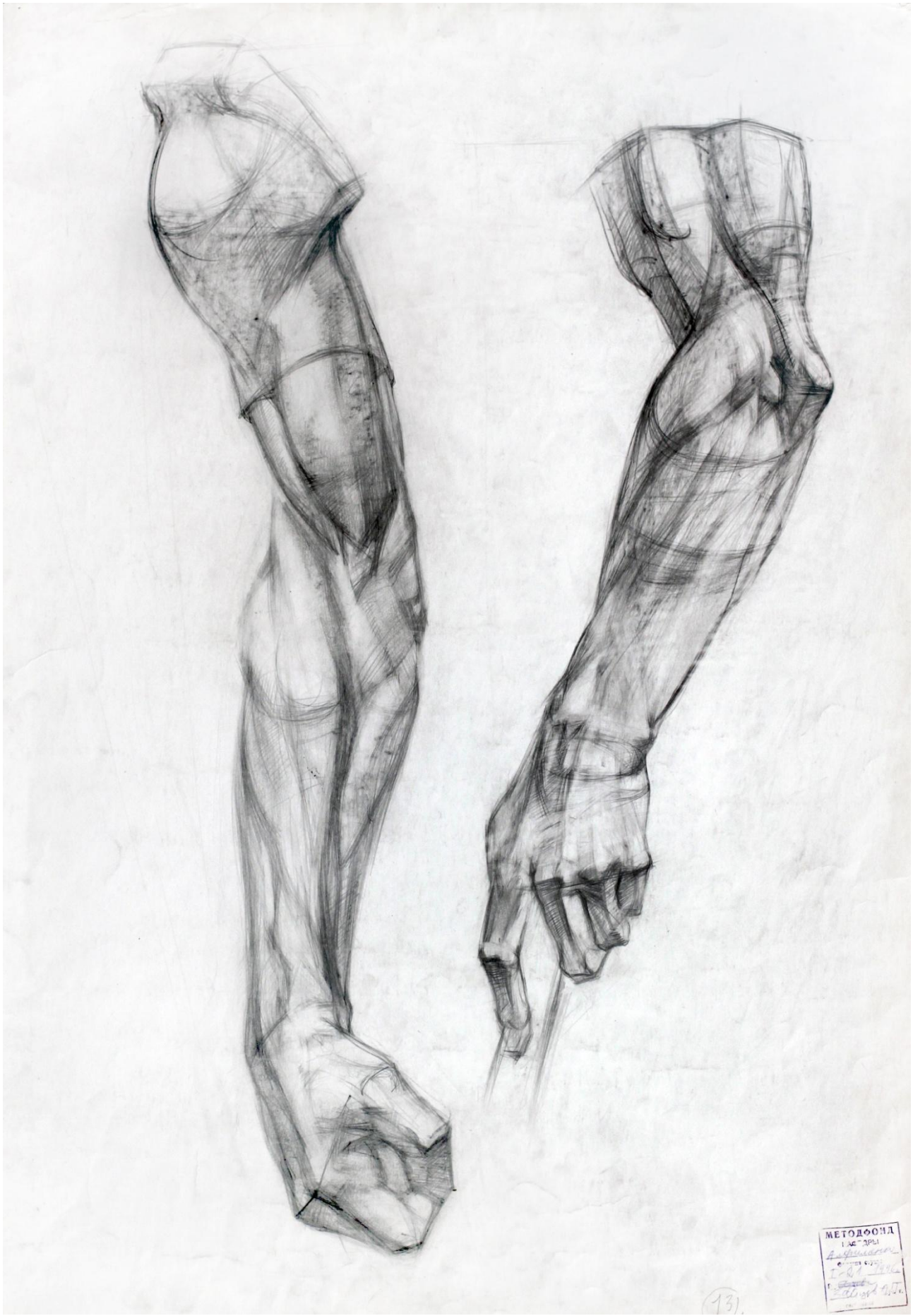

25.

26.

27.

28.

29.

30.

Методфонд
ЛЕХПУ им. В. И. Мухиной
КАФЕДРА РИСУНКА
семестр 1967-68 уч. г.
Часов

31.

32.

ЛВХПУ им. В. И. Мухиной
КАФЕДРА РИСУНКА
Комаров МВ-34
Методфонд

33.

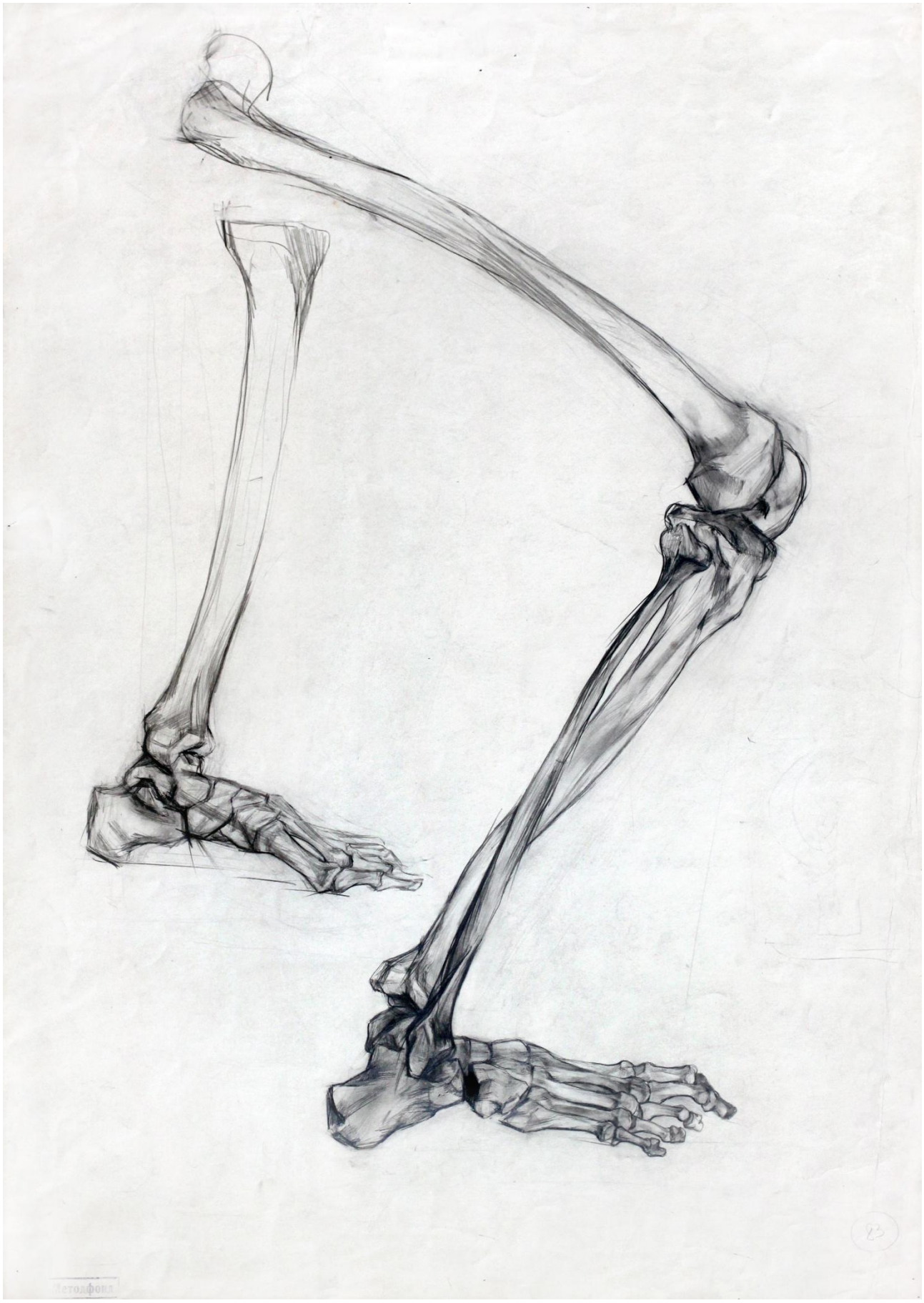

34.

ЛВХПУ им. В. И. Мухиной
КАФЕДРА РИСУНКА
семестр
Задание №
Группа

35.

36.

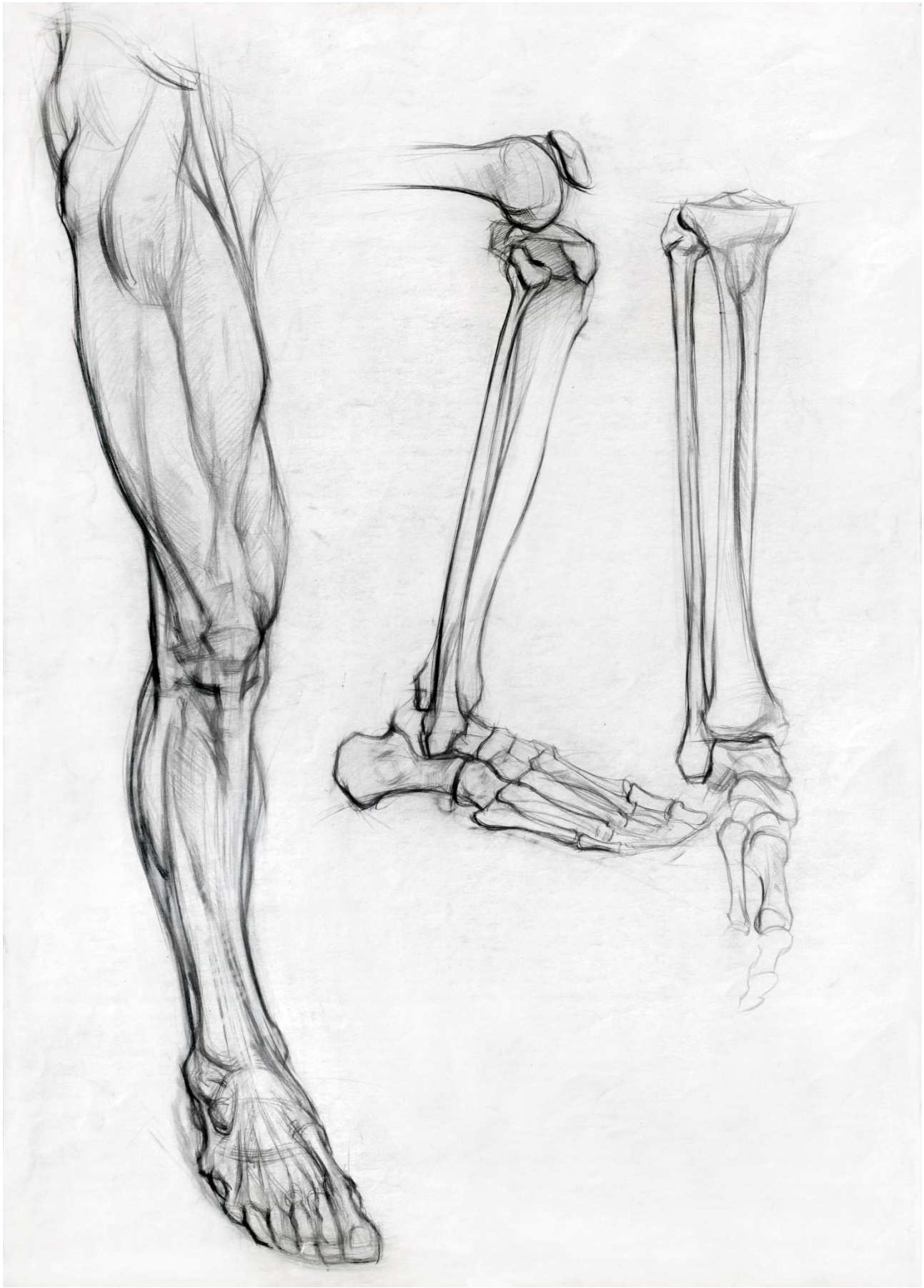

37.

38.

39.

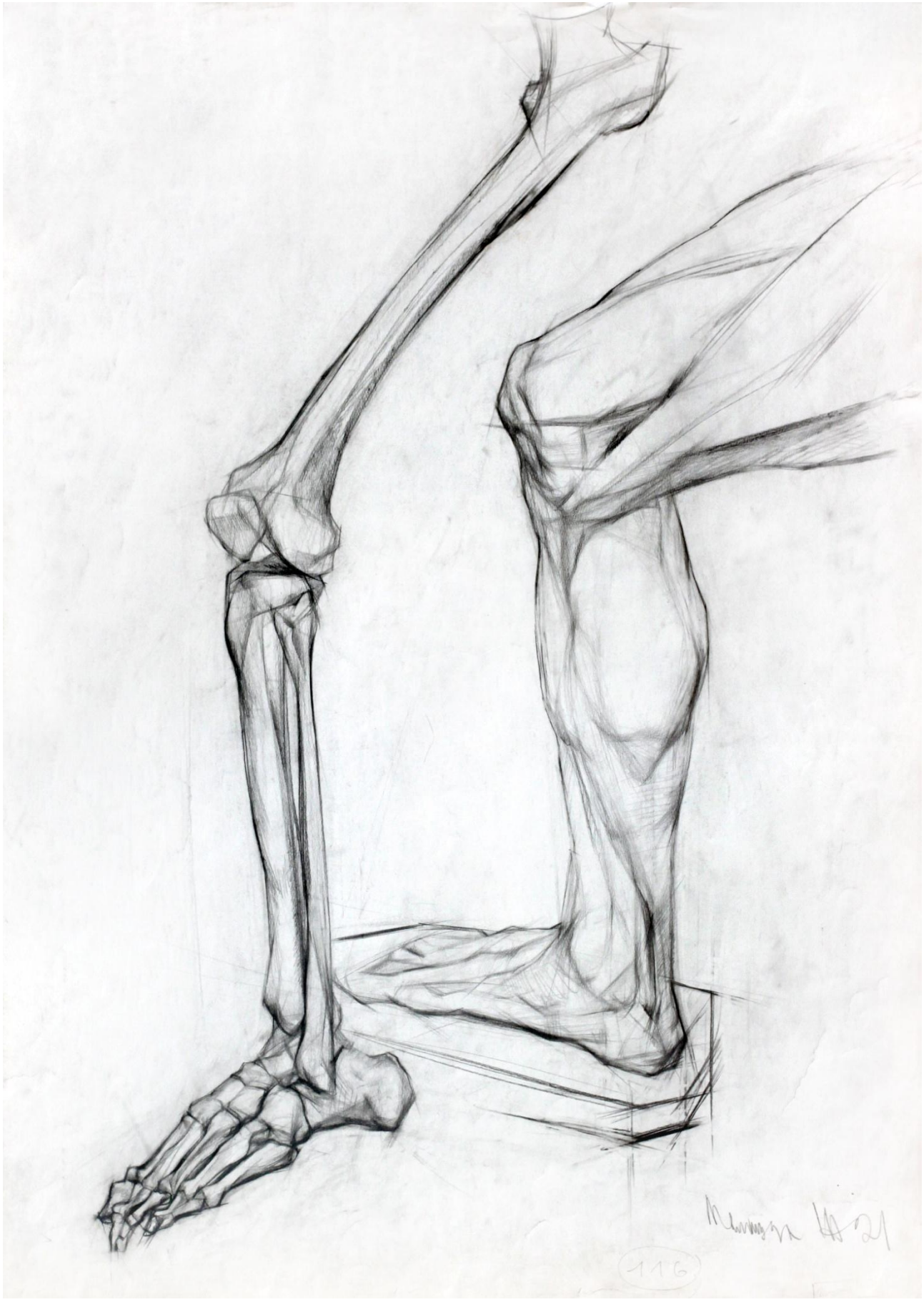

40.

41.

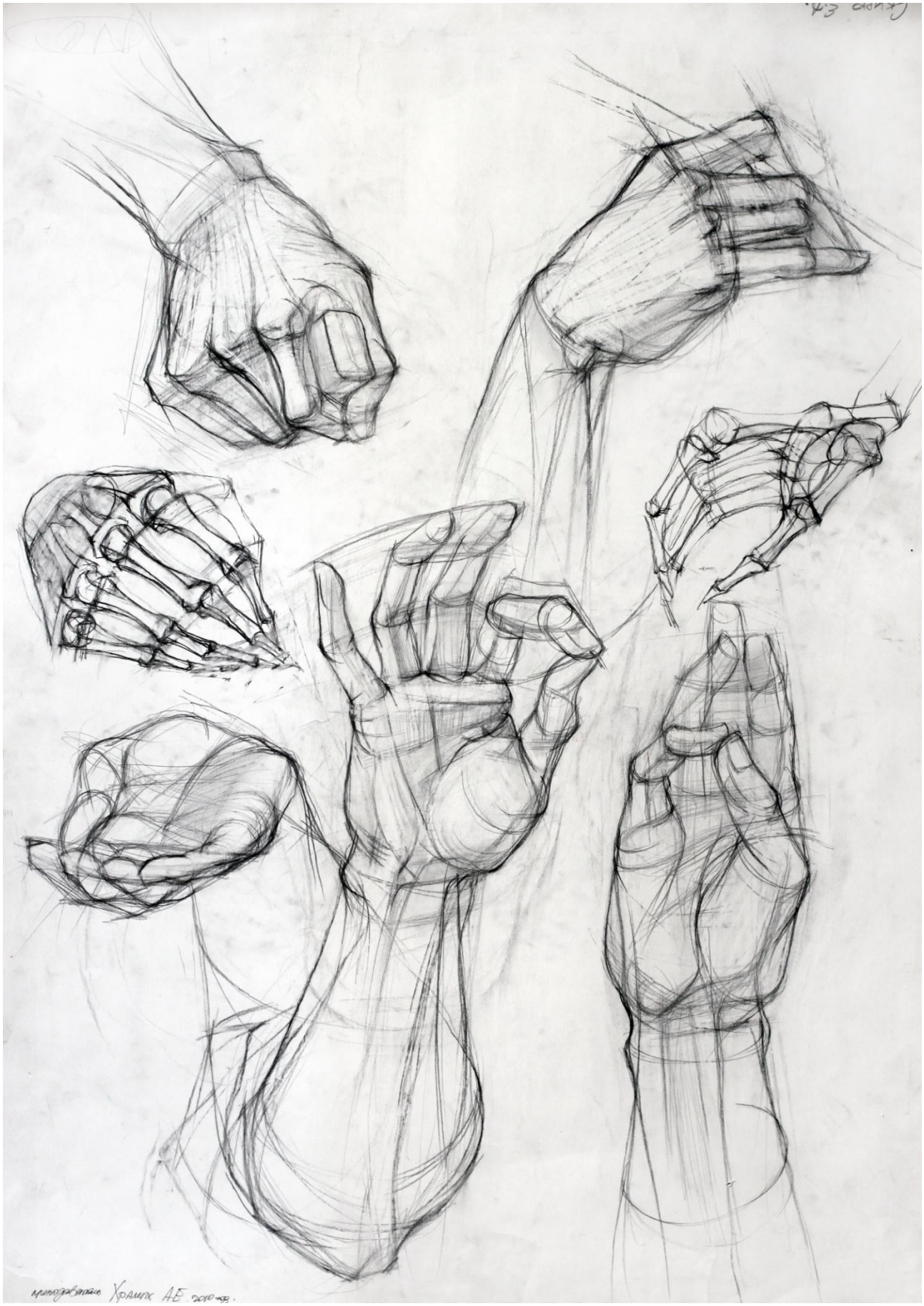

42.

43.

44.

45.

Плечевой и тазовой пояс

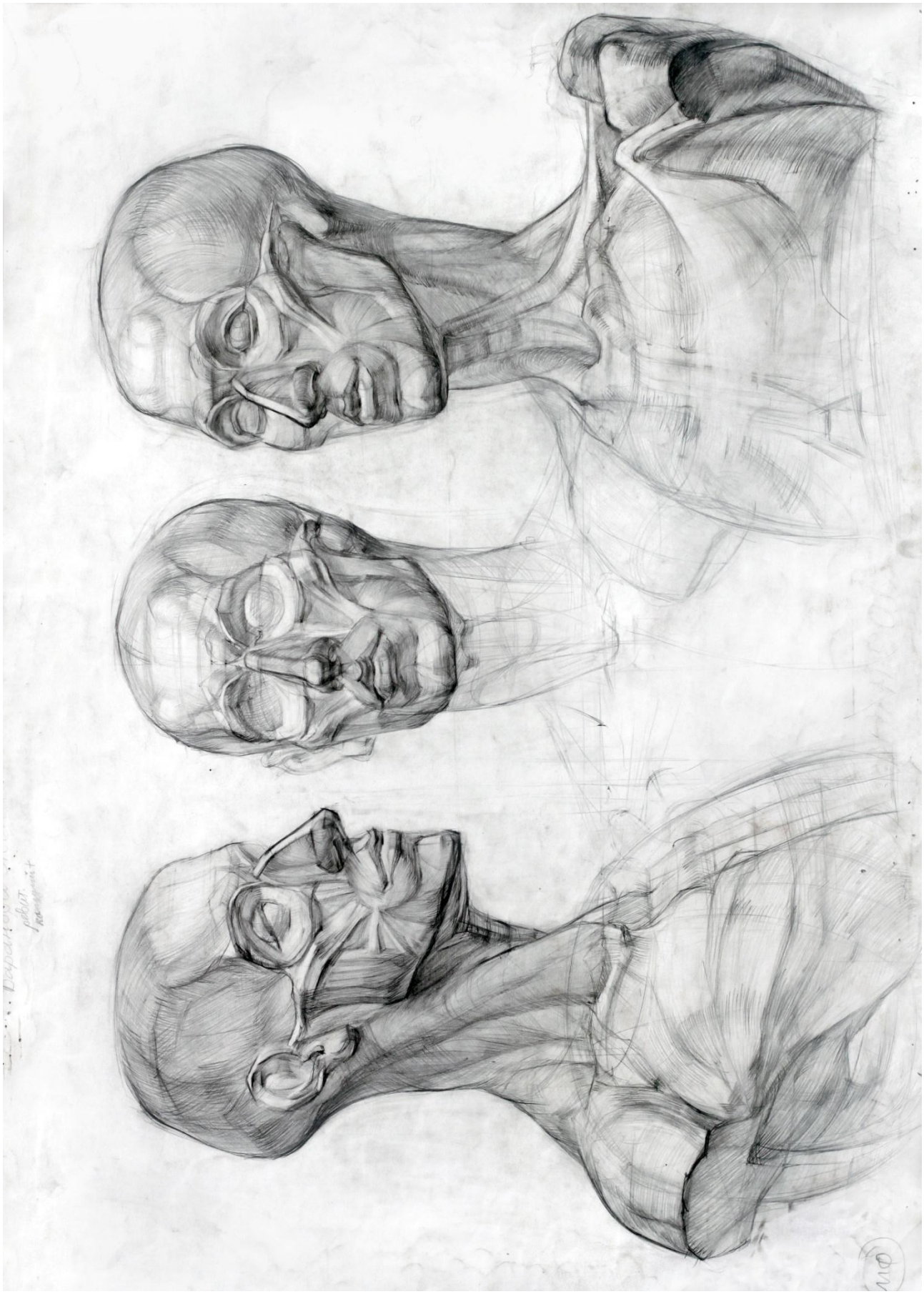

46.

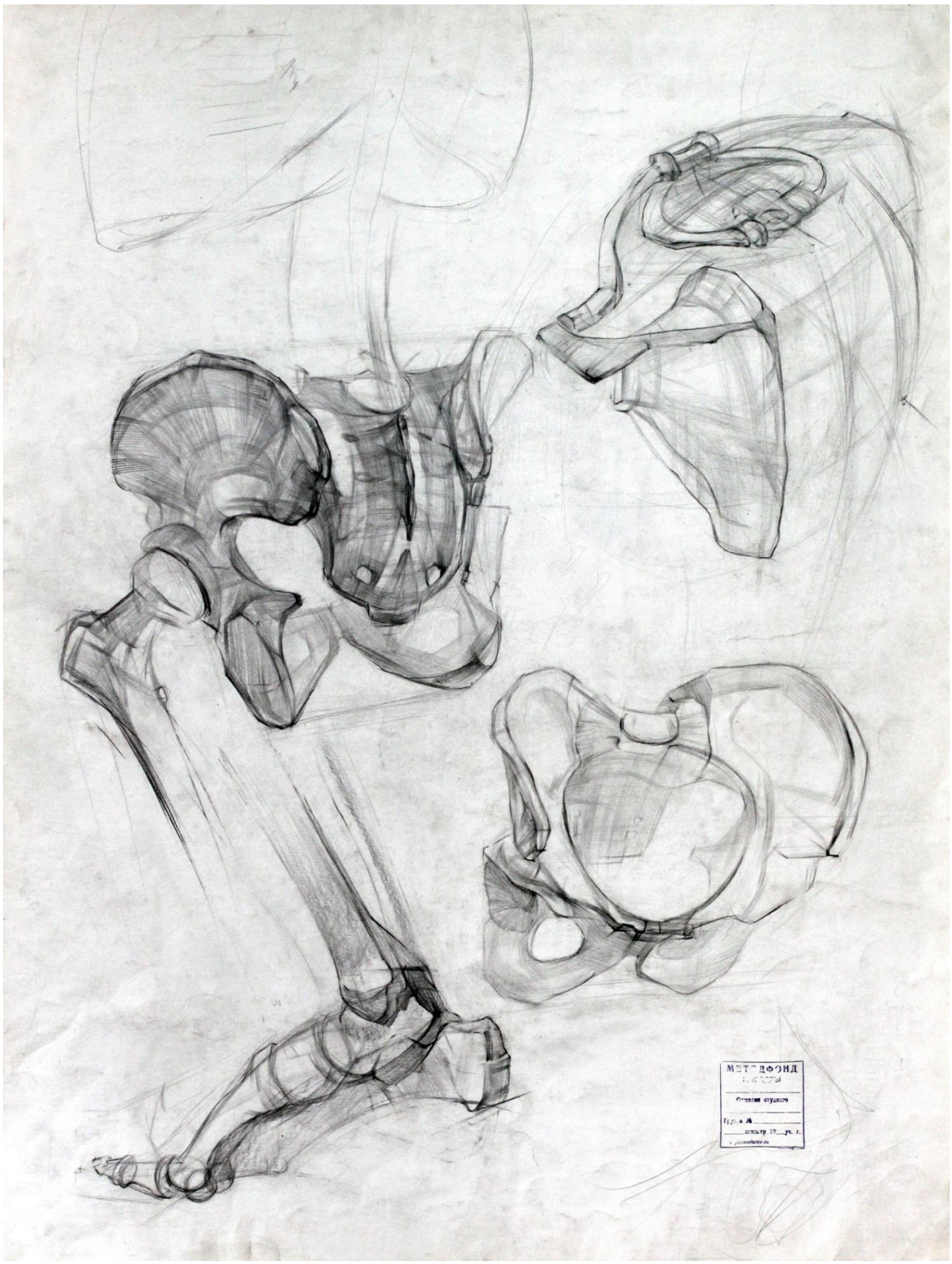

47.

48.

49.

50.

Торс

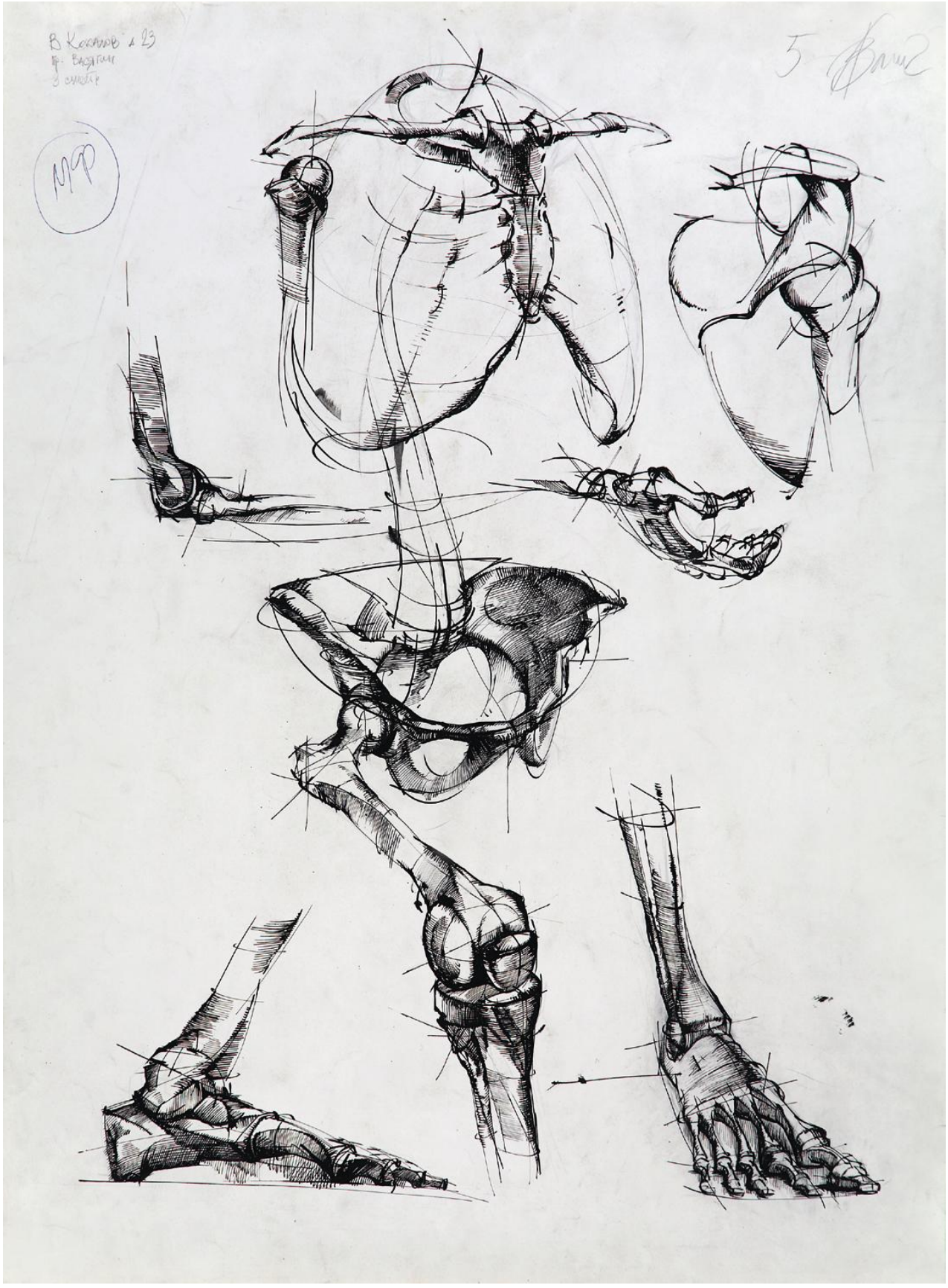

51.



52.

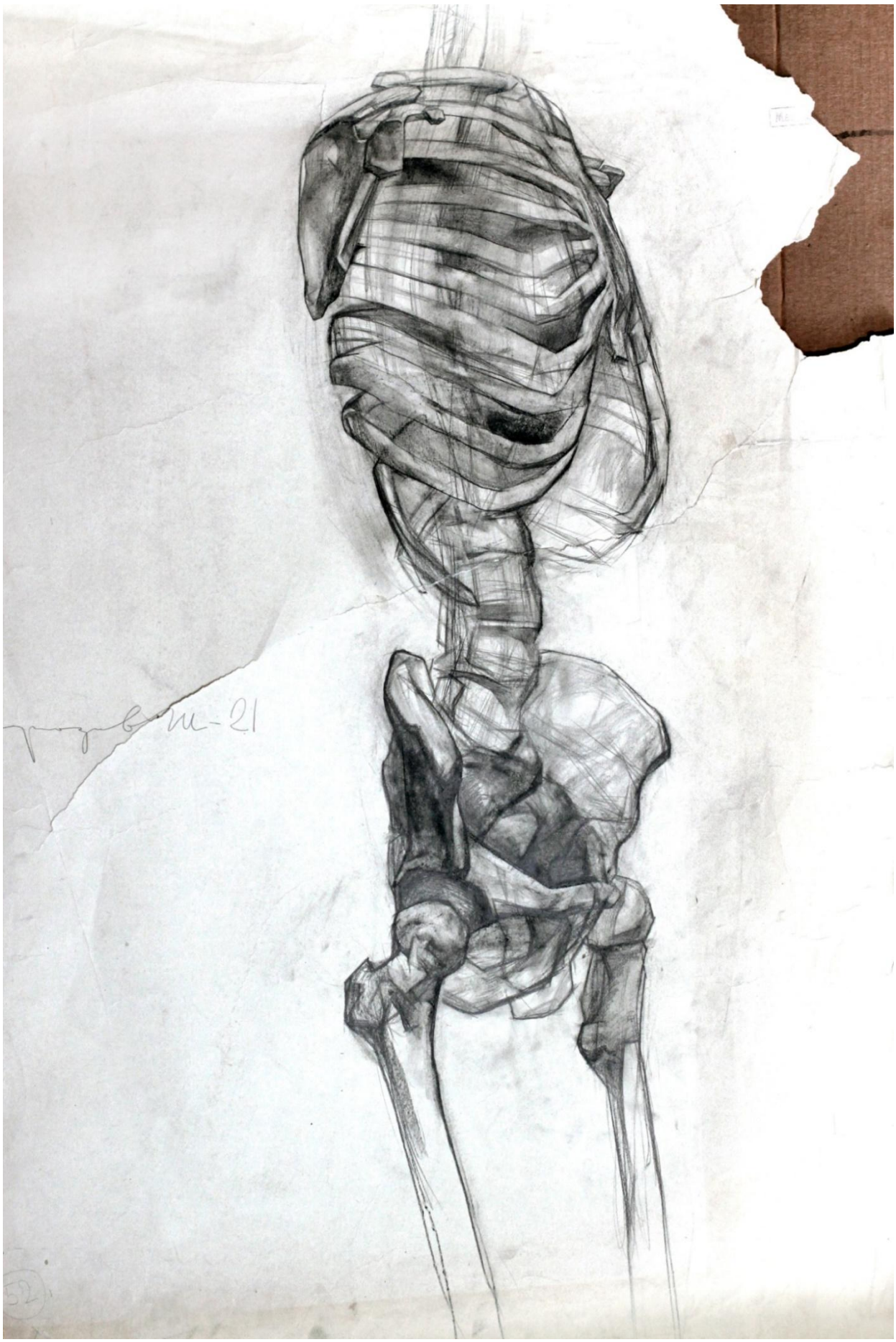

53.

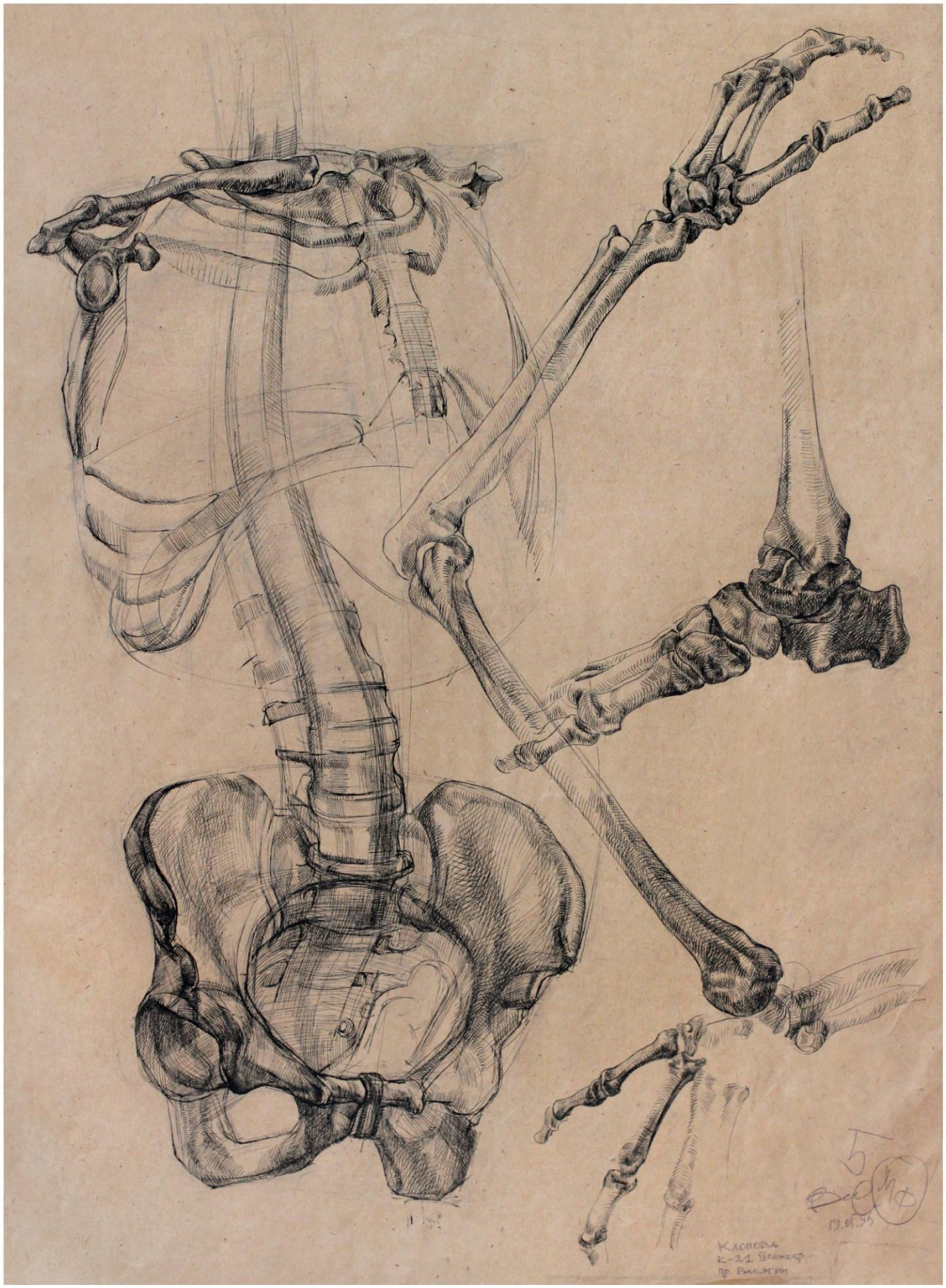

54.

55.

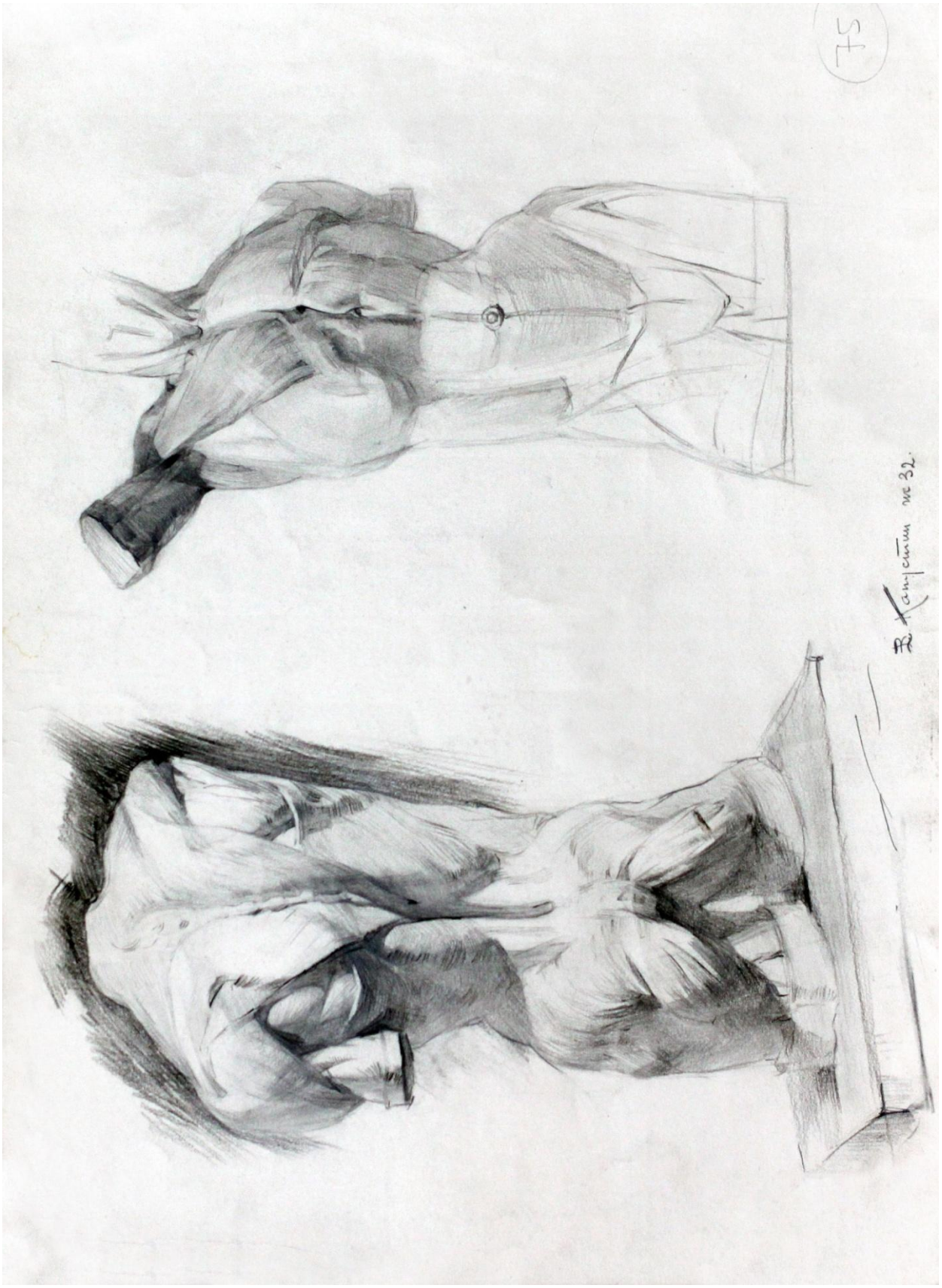

56.

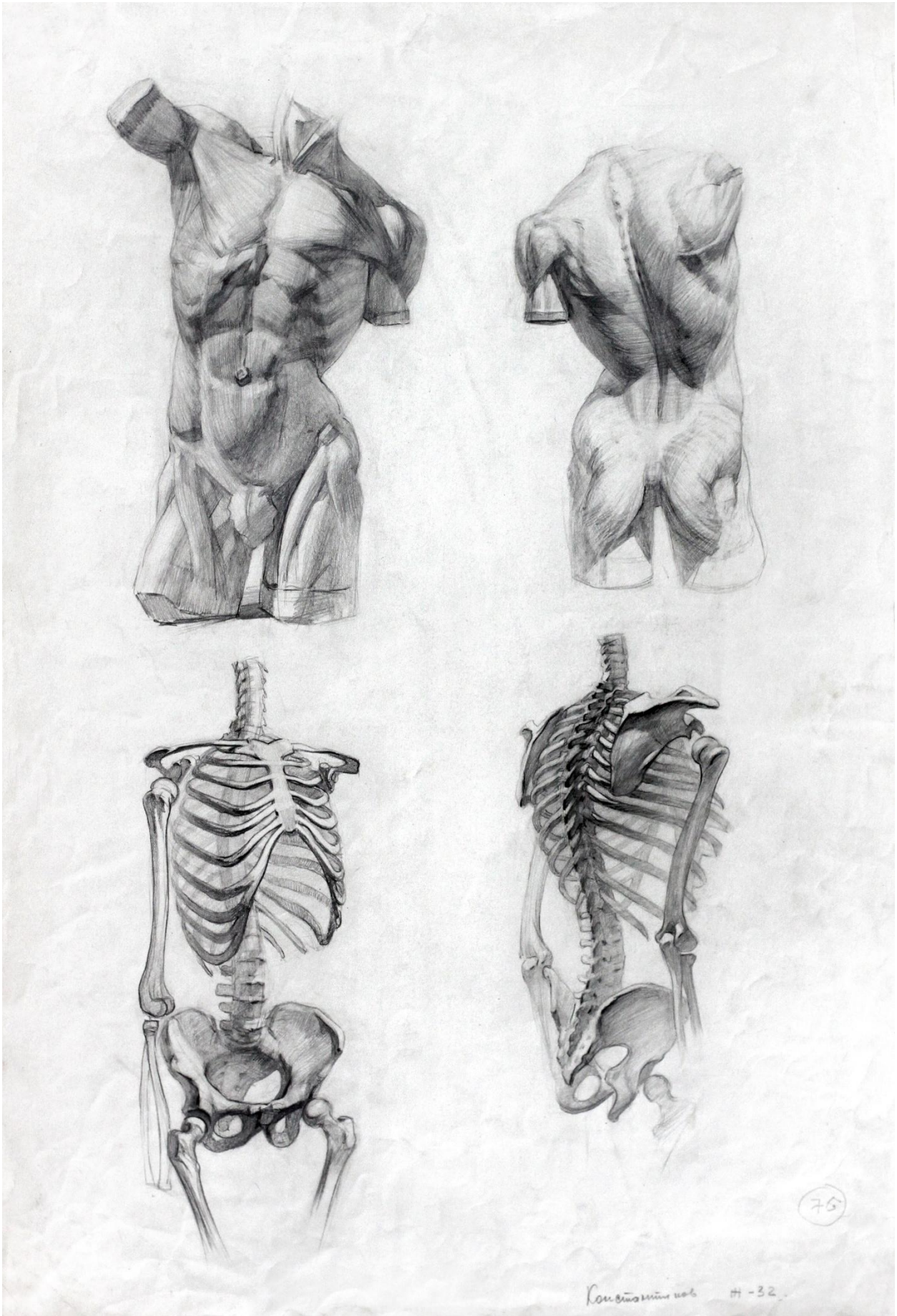

57.

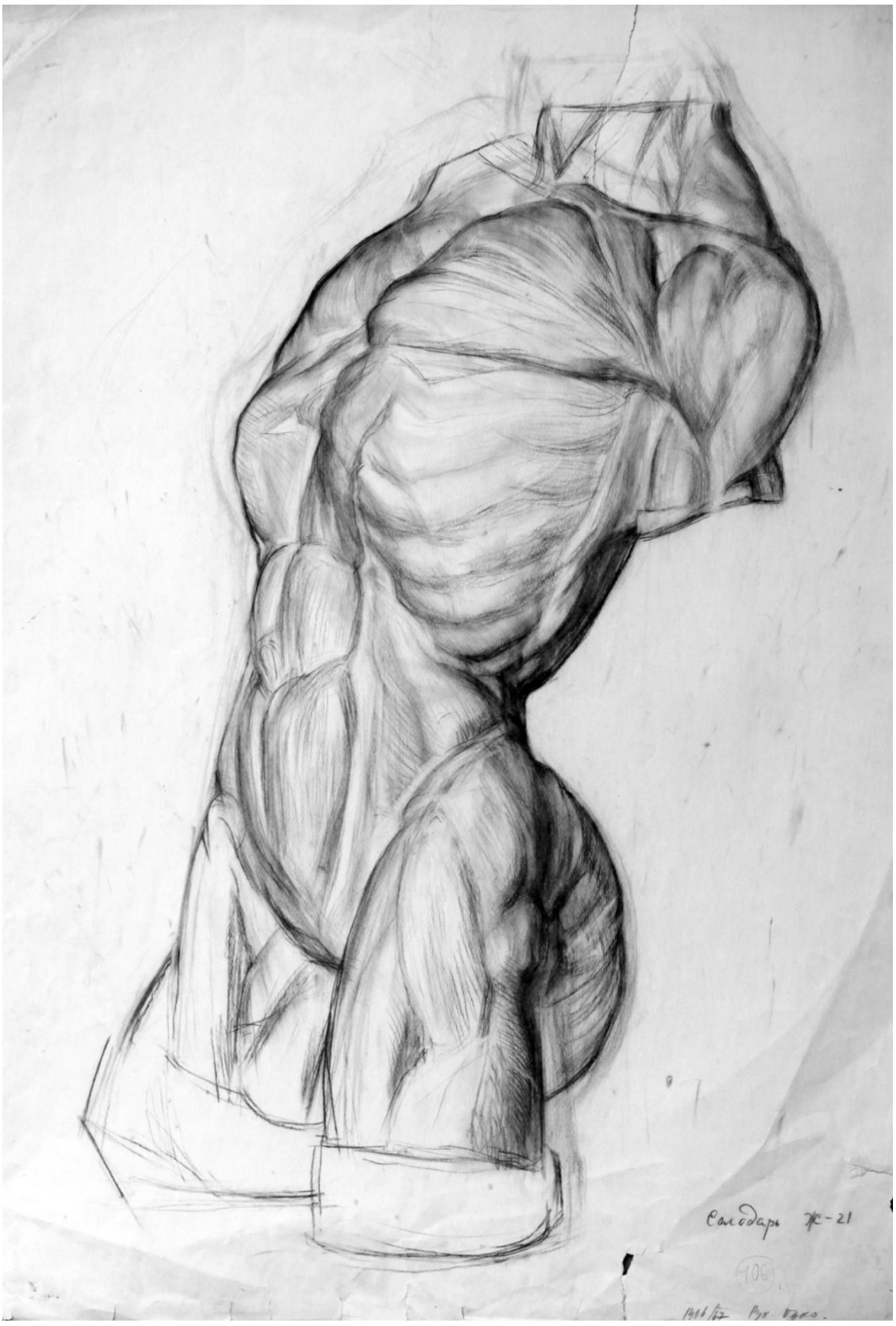

58.

ЛВХПУ им. В. И. Мухиной
КАФЕДРА РИСУНКА
2 семестр 1967/68 у.
Задание №
Группа МБ34 Студ. Комаров
Руководитель Брилов Б.Г.
Методфонд

59.

60.

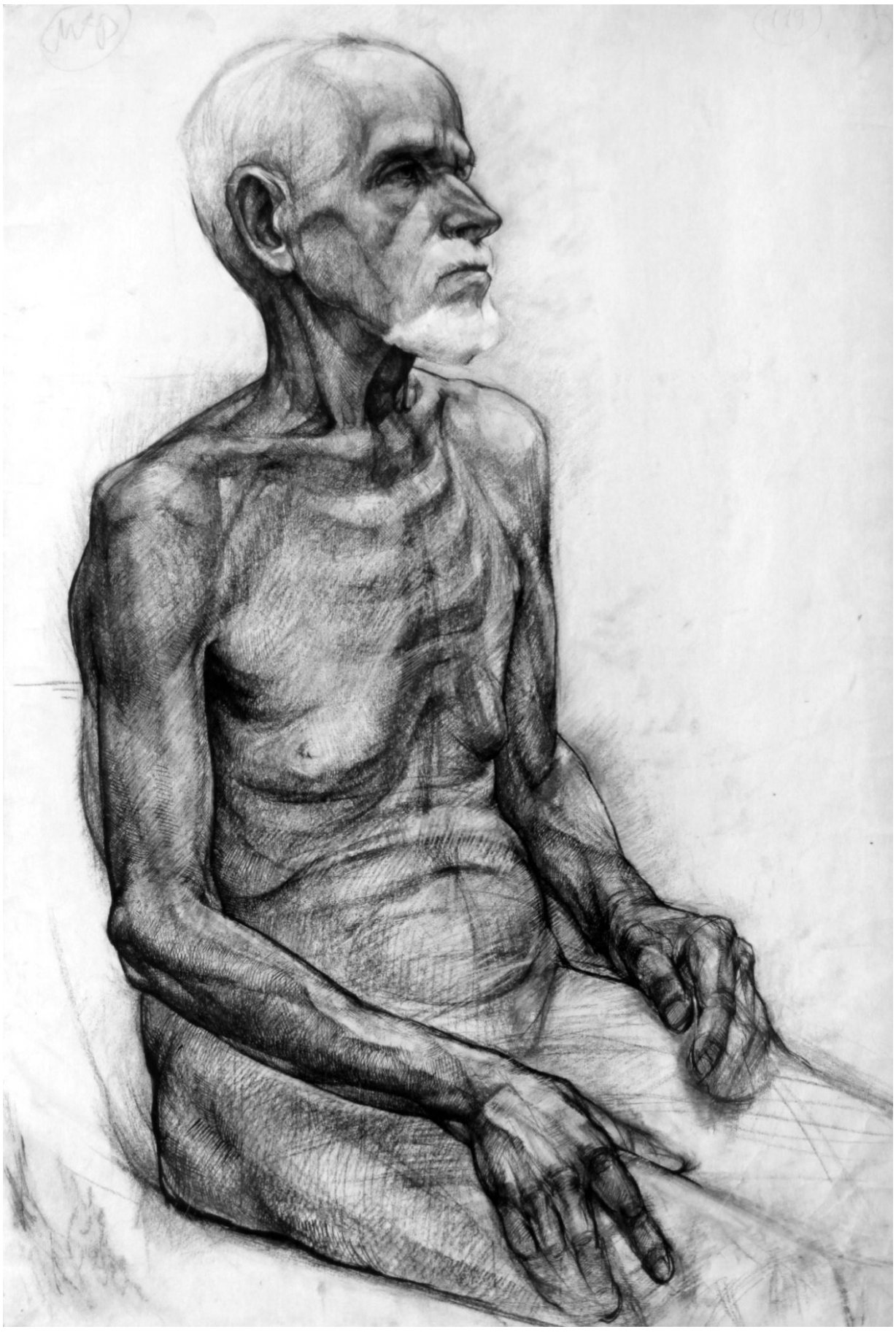

61.

Фигура

62.



63.

64.

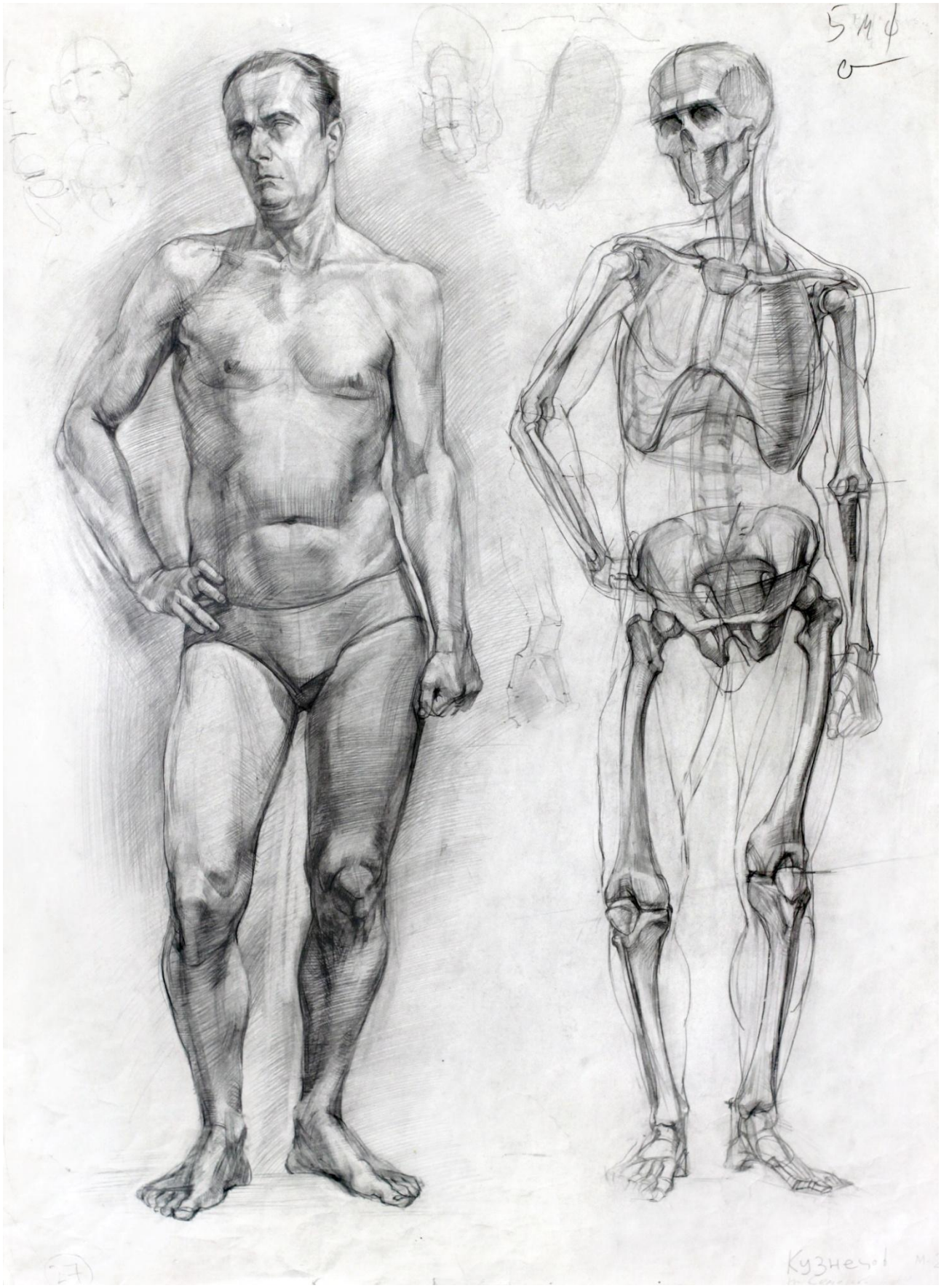

65.

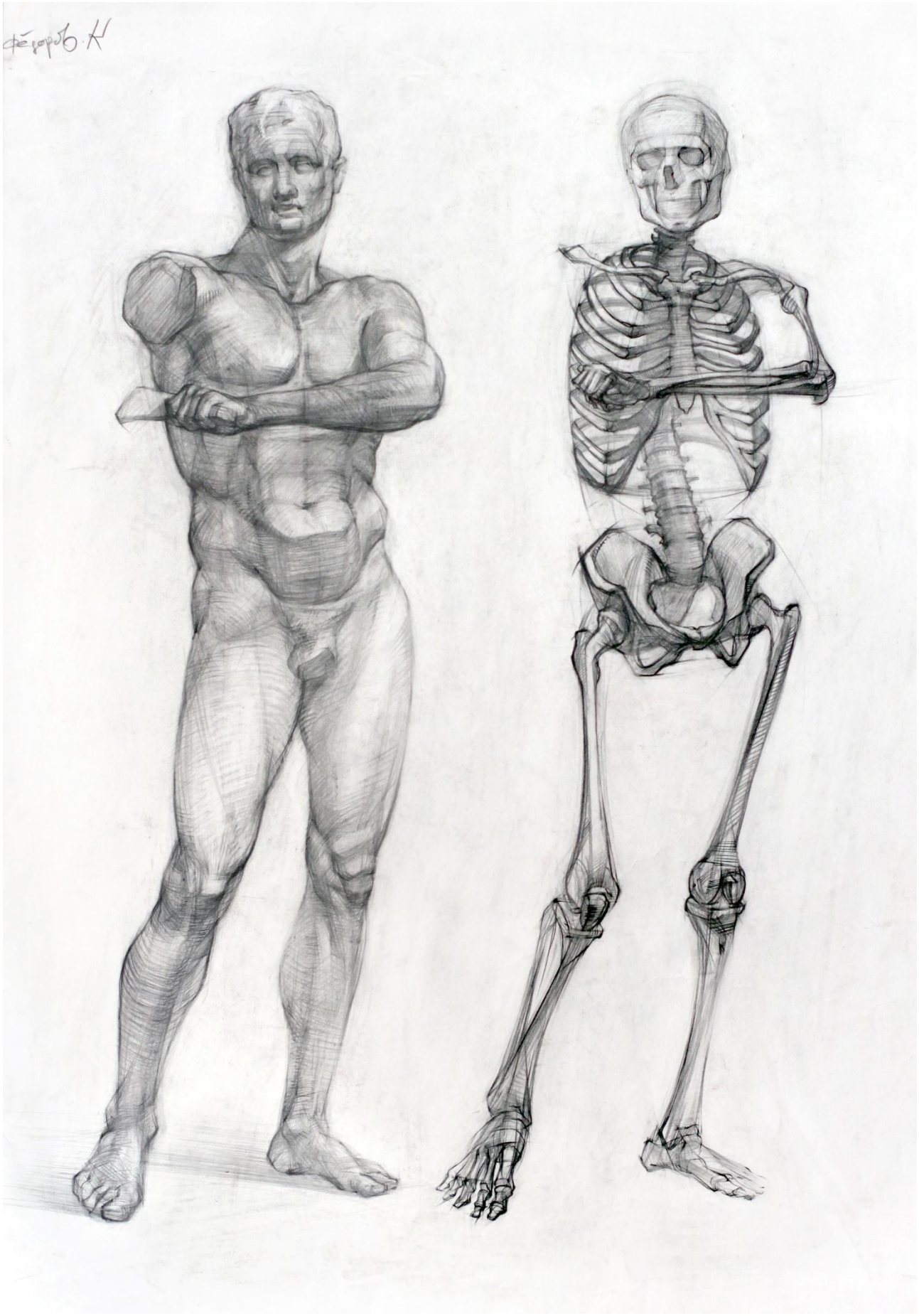

66.

ЛВХПУ им. В. И. Мухиной
1 сем. 1972-73 уч. г.
Гр. Н 27 ст. Суслов
Богданов
31
1972/73 г.
1 сем.

67.

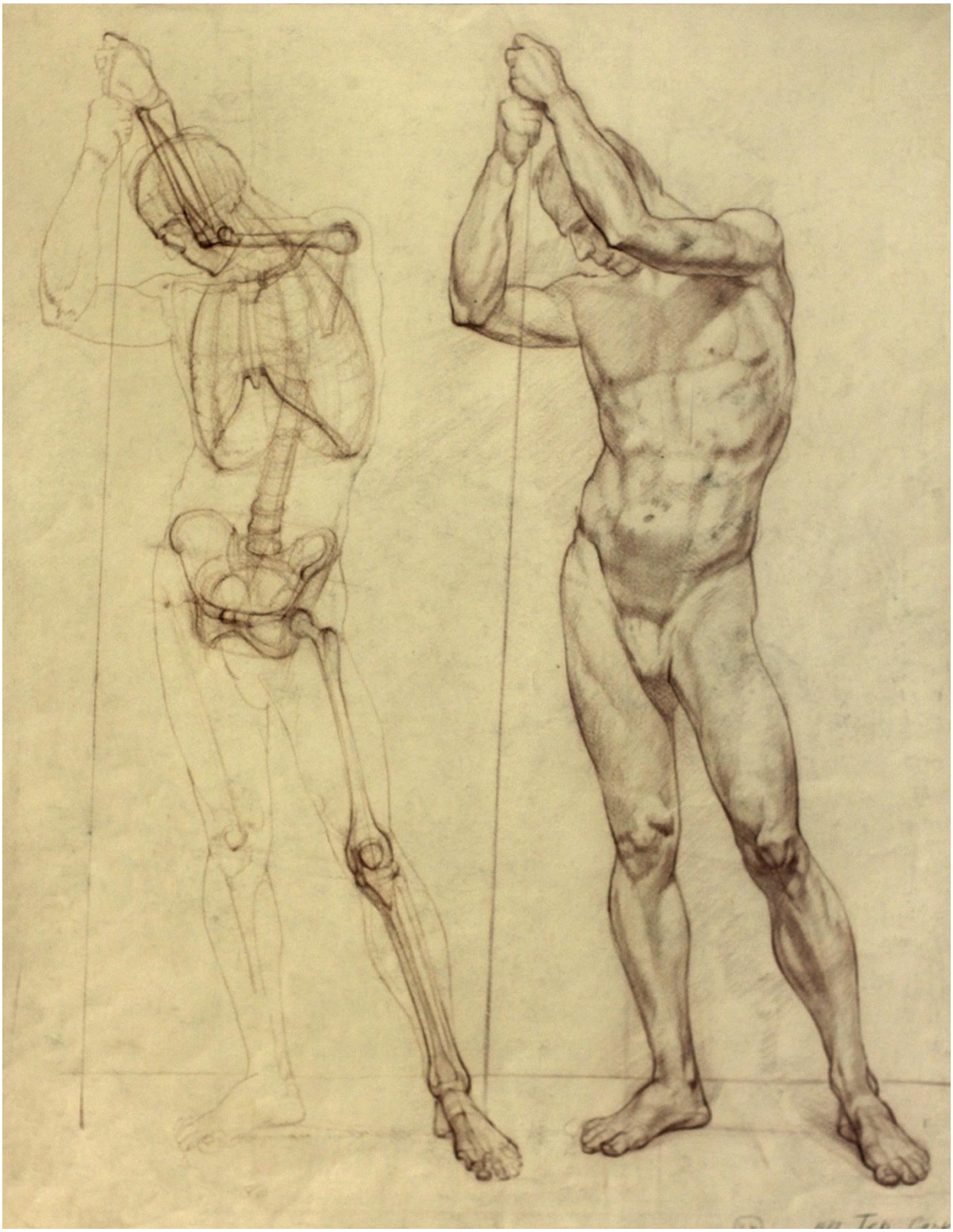

68.

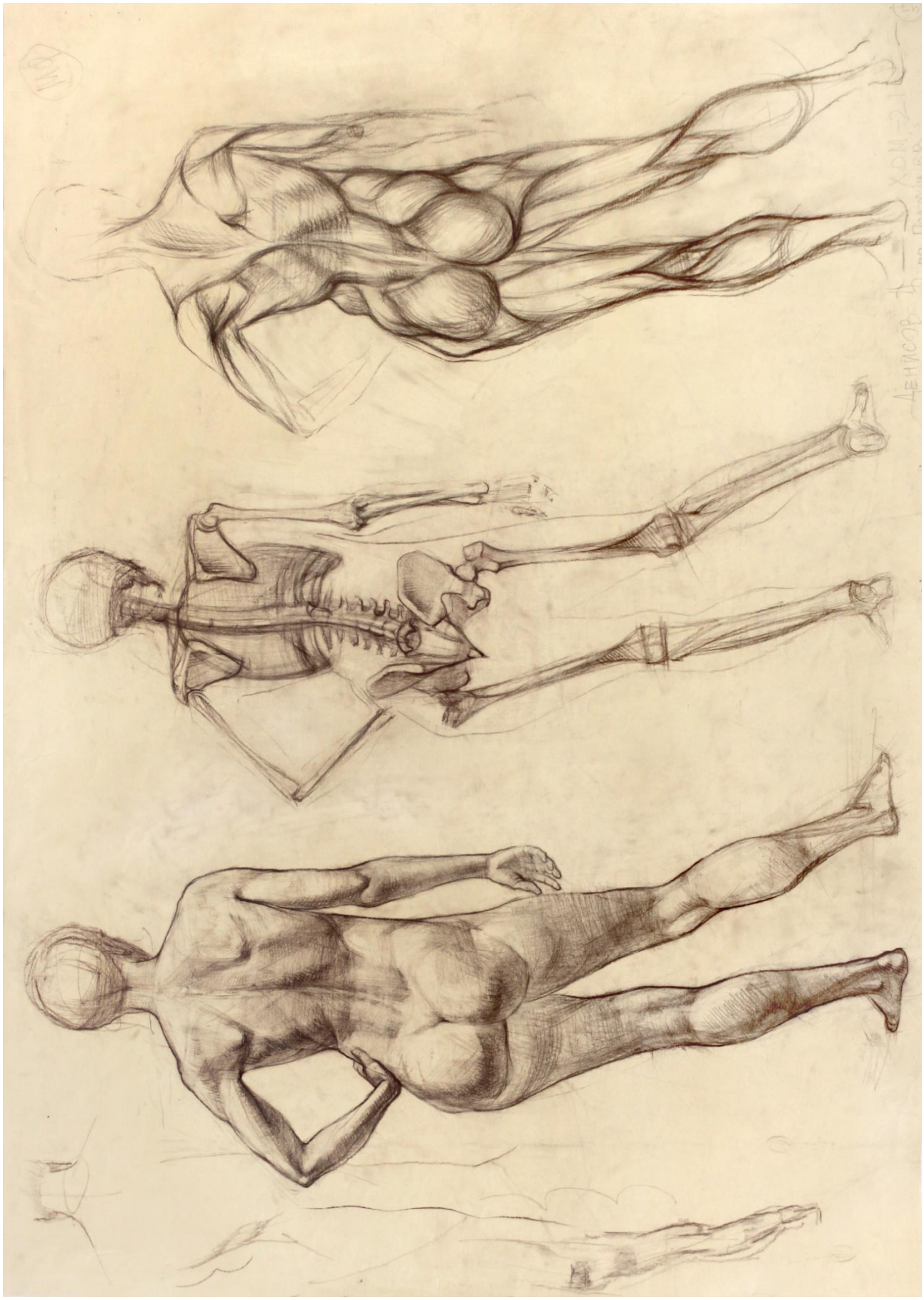

69.

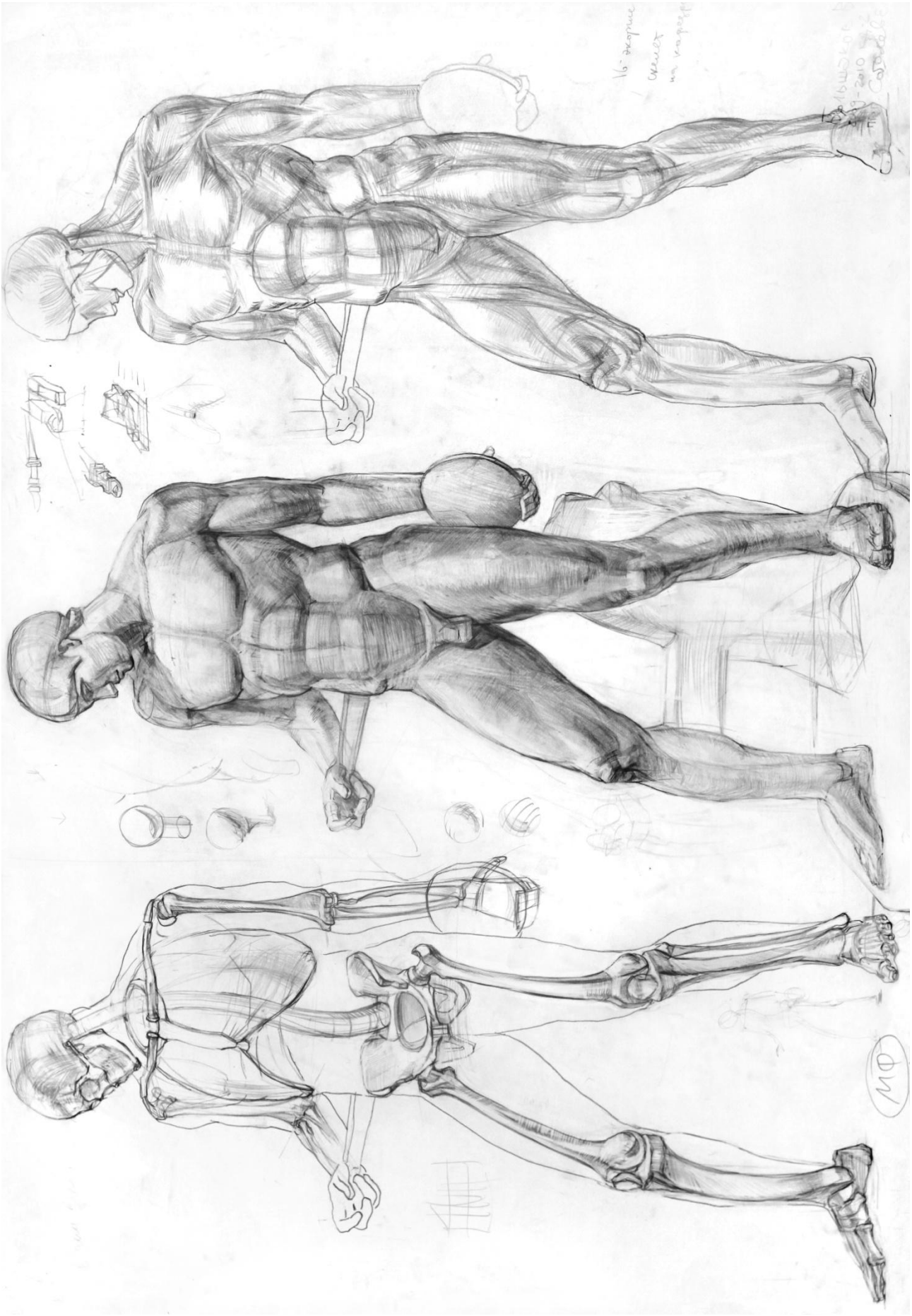

70.

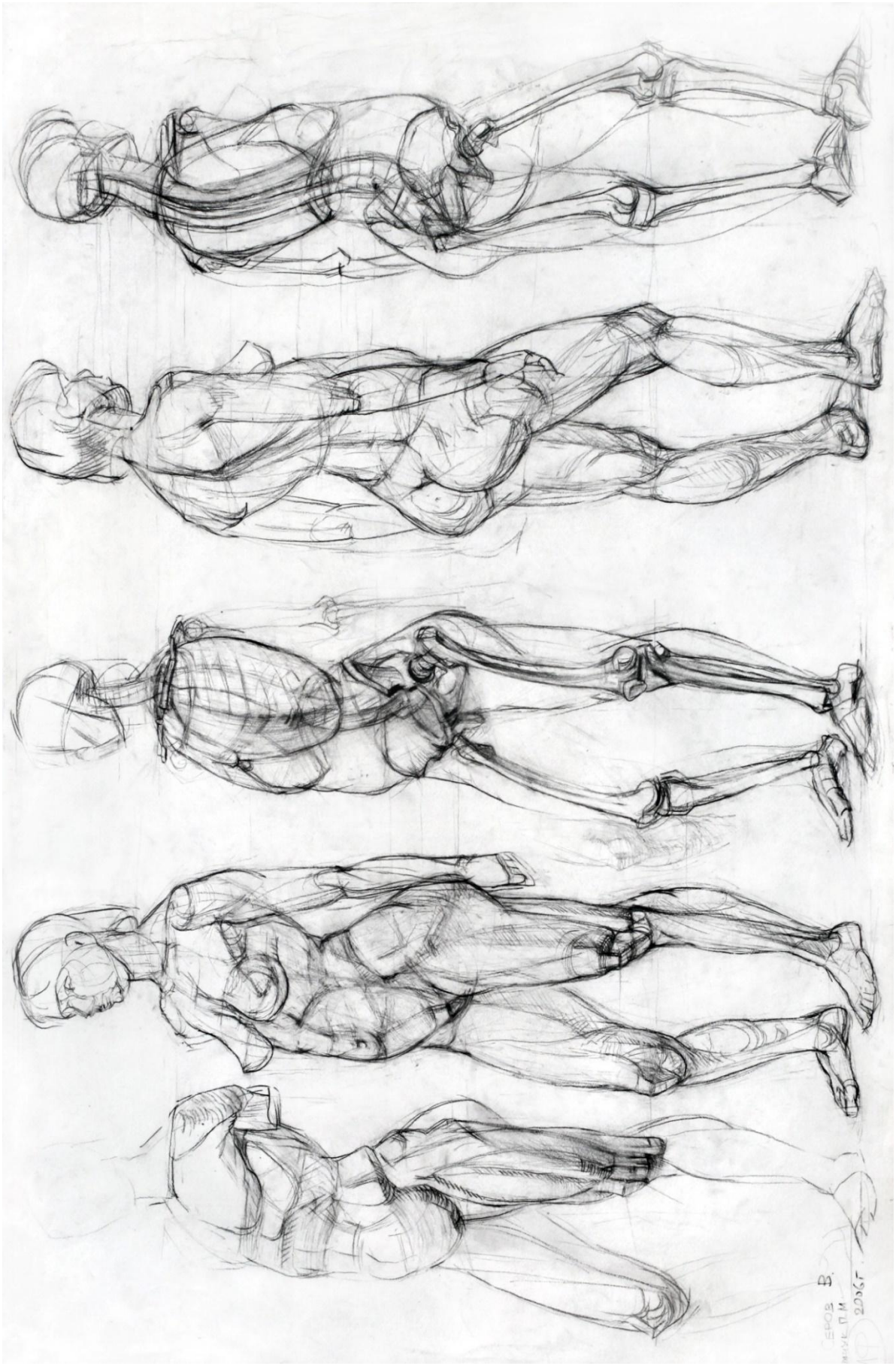

71.



72.

73.

74.

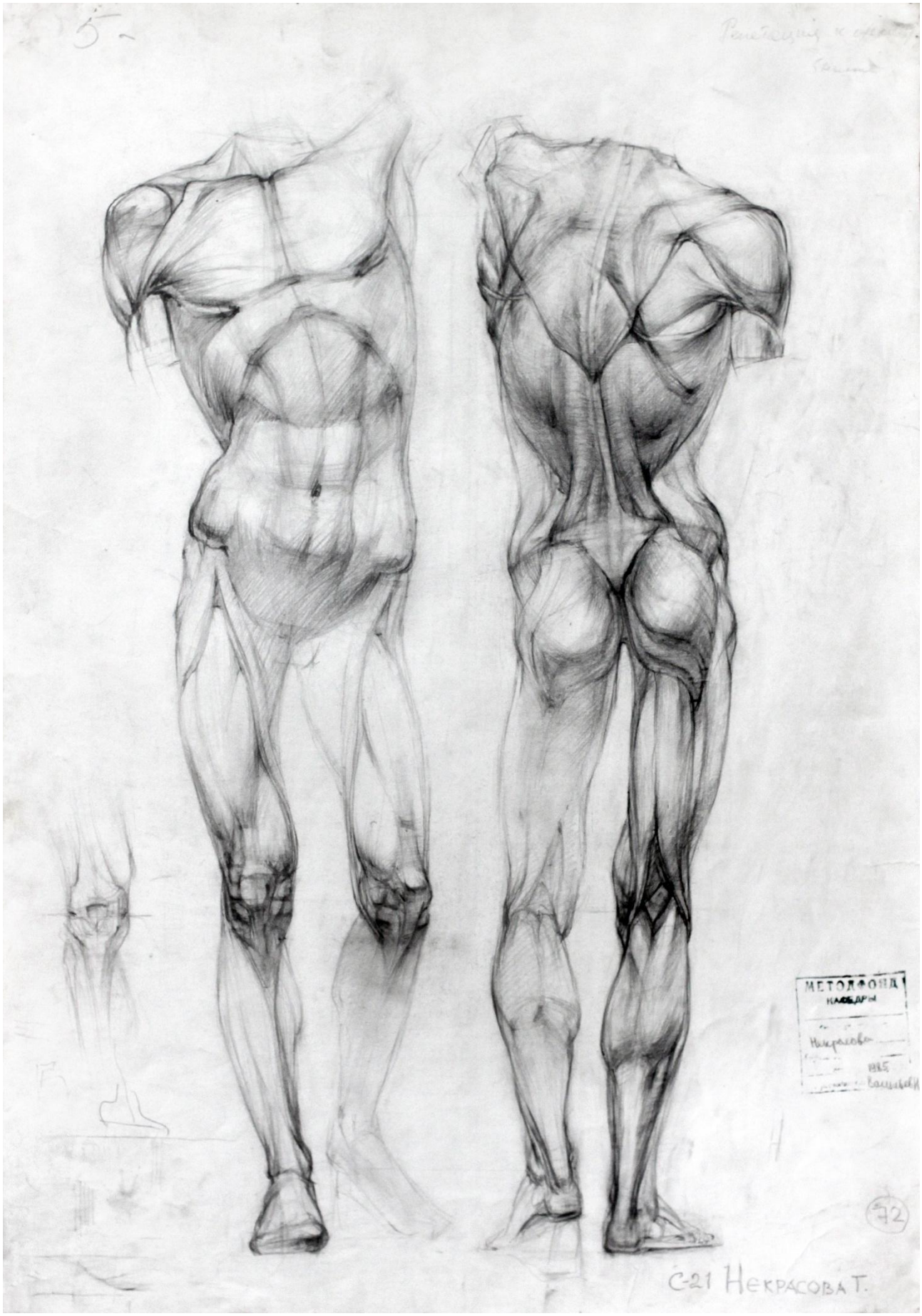

75.

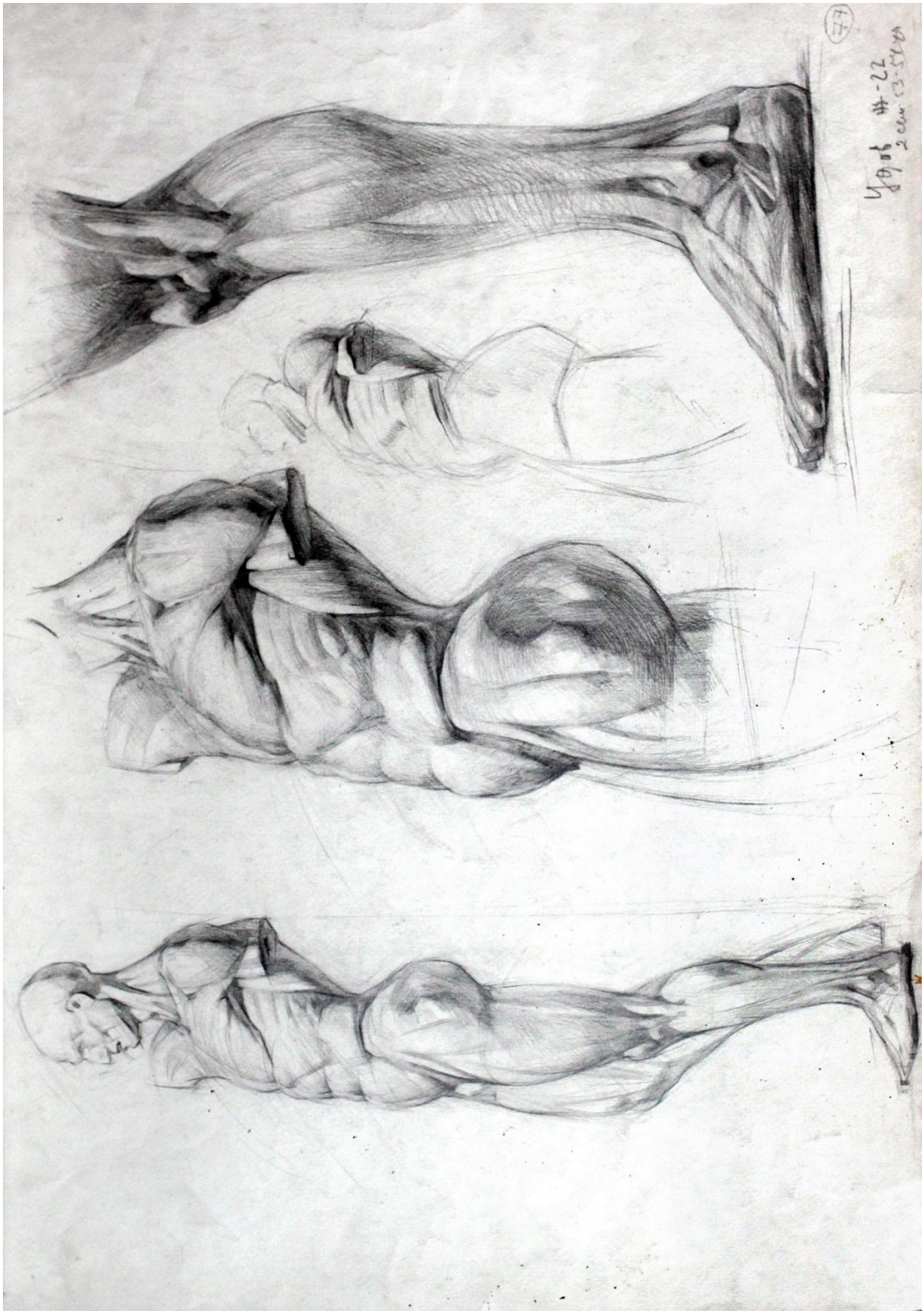

76.



77.

78.

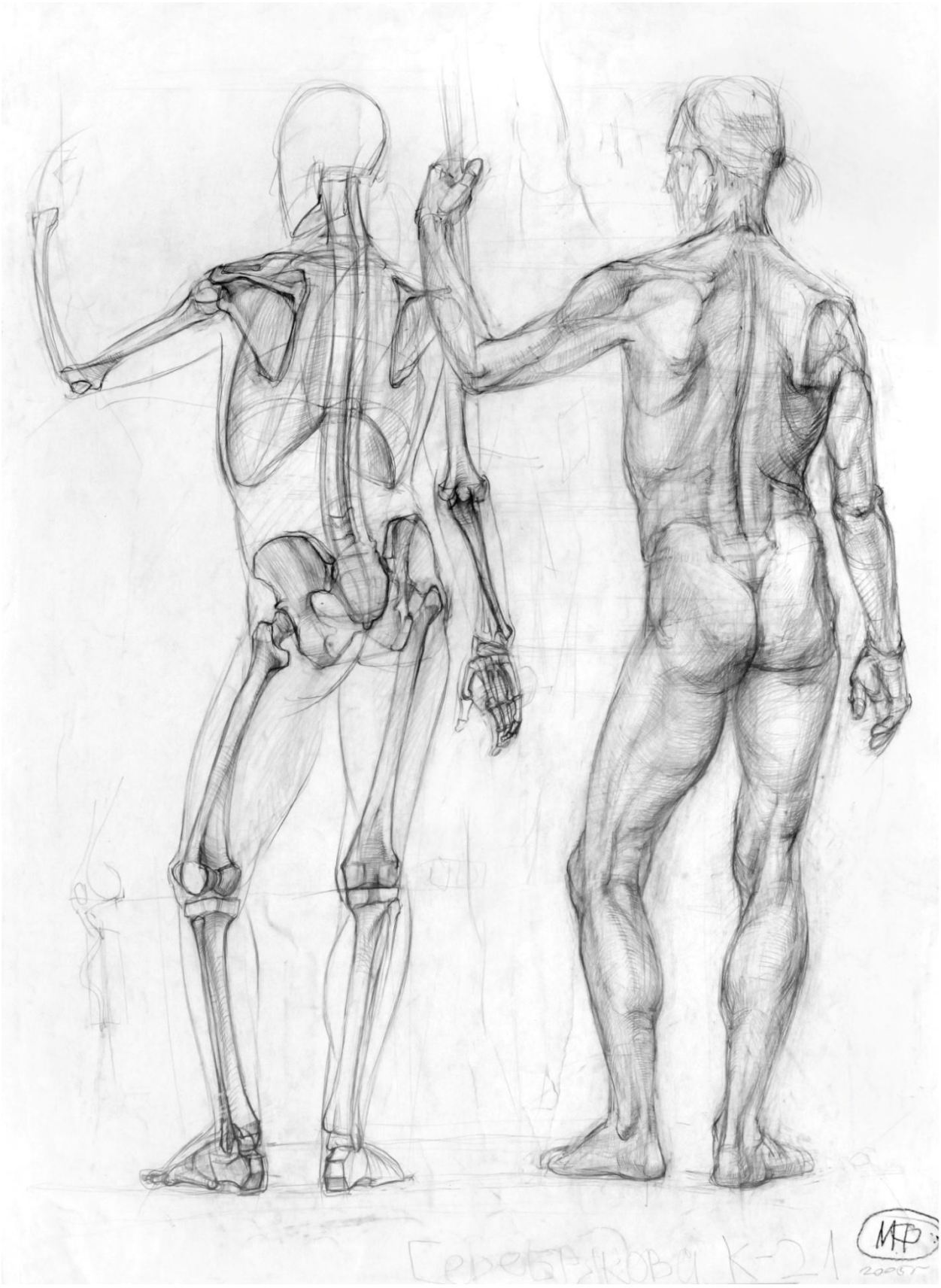

79.

80.

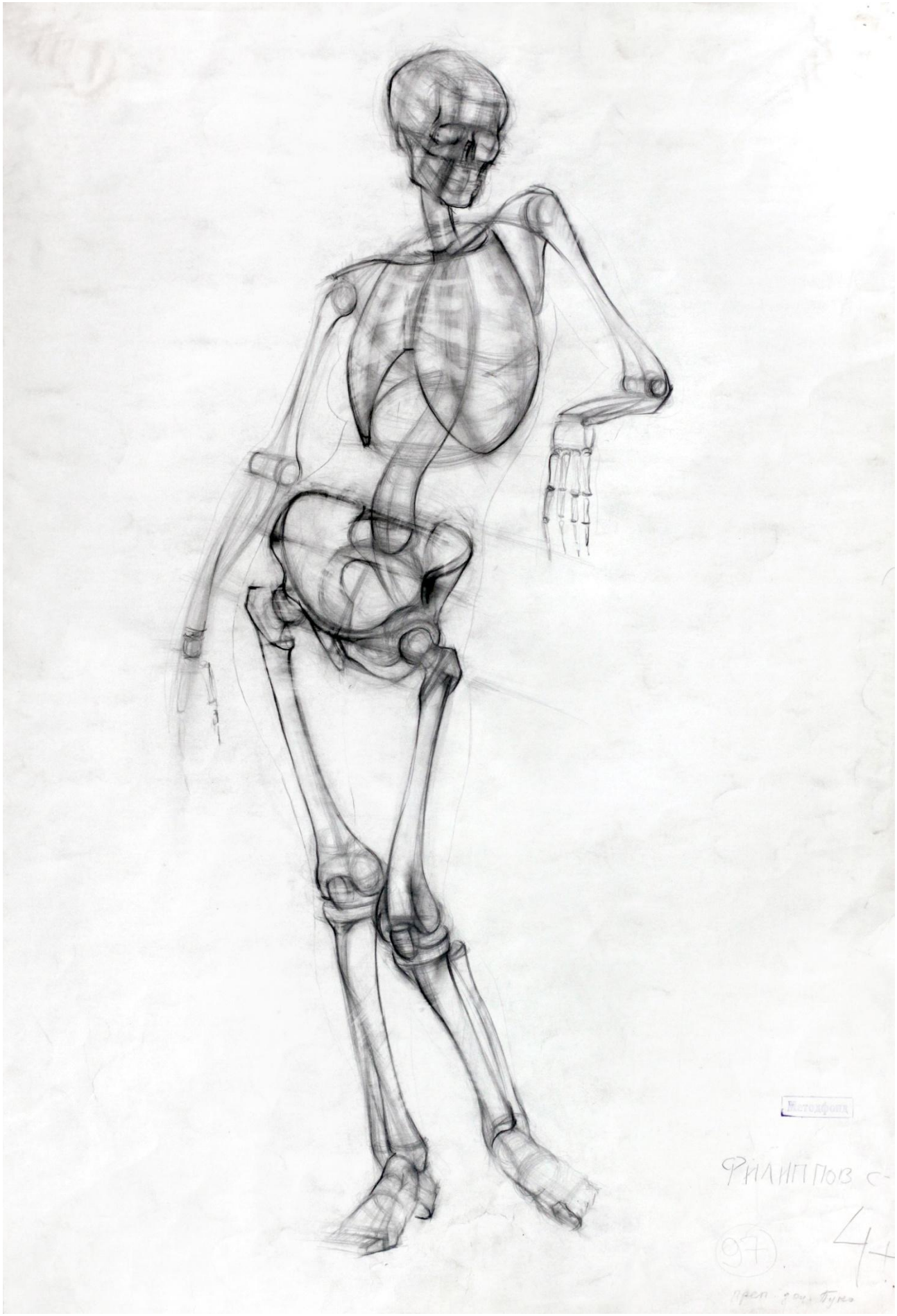

81.

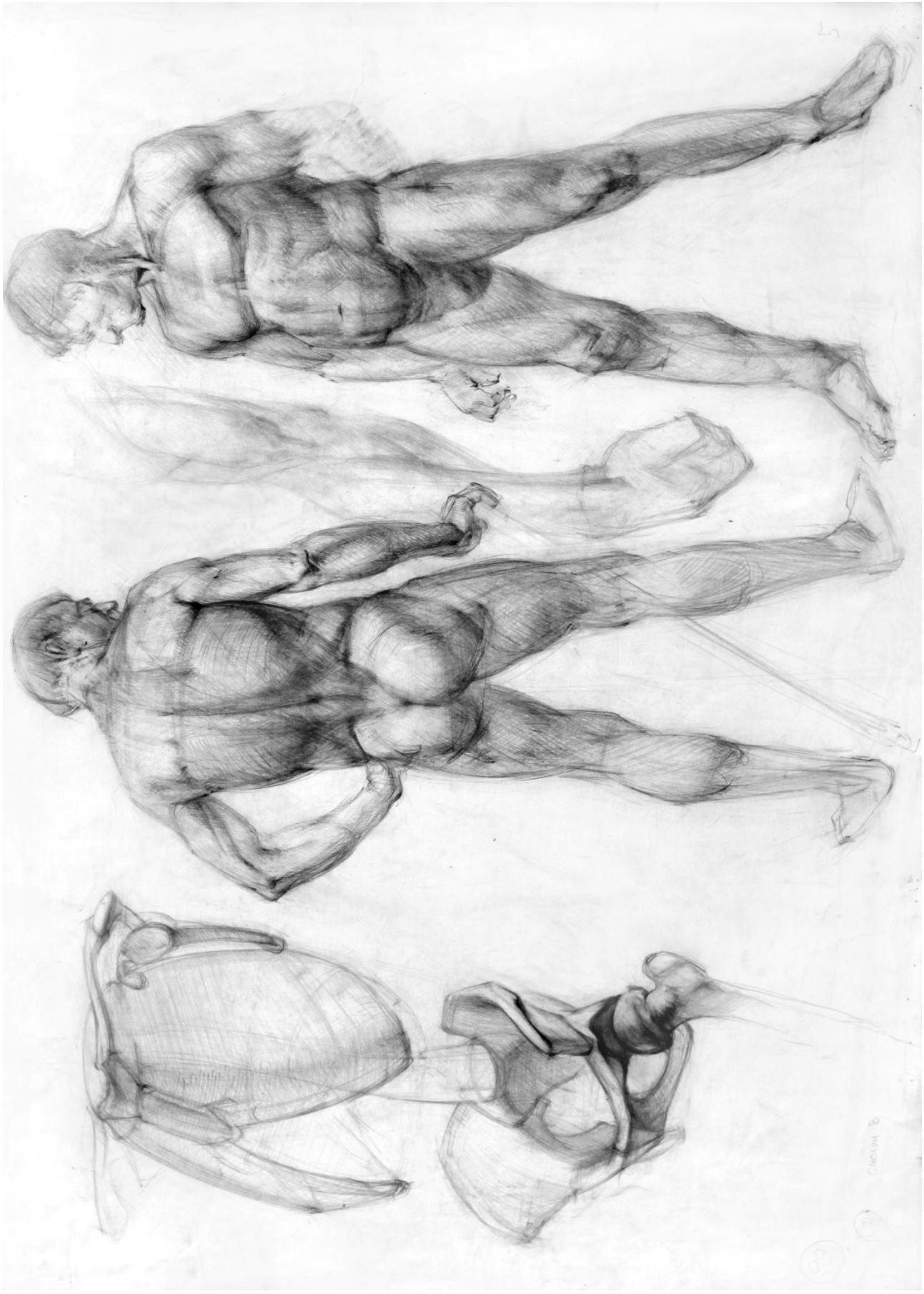

82.



83.



84.



85.

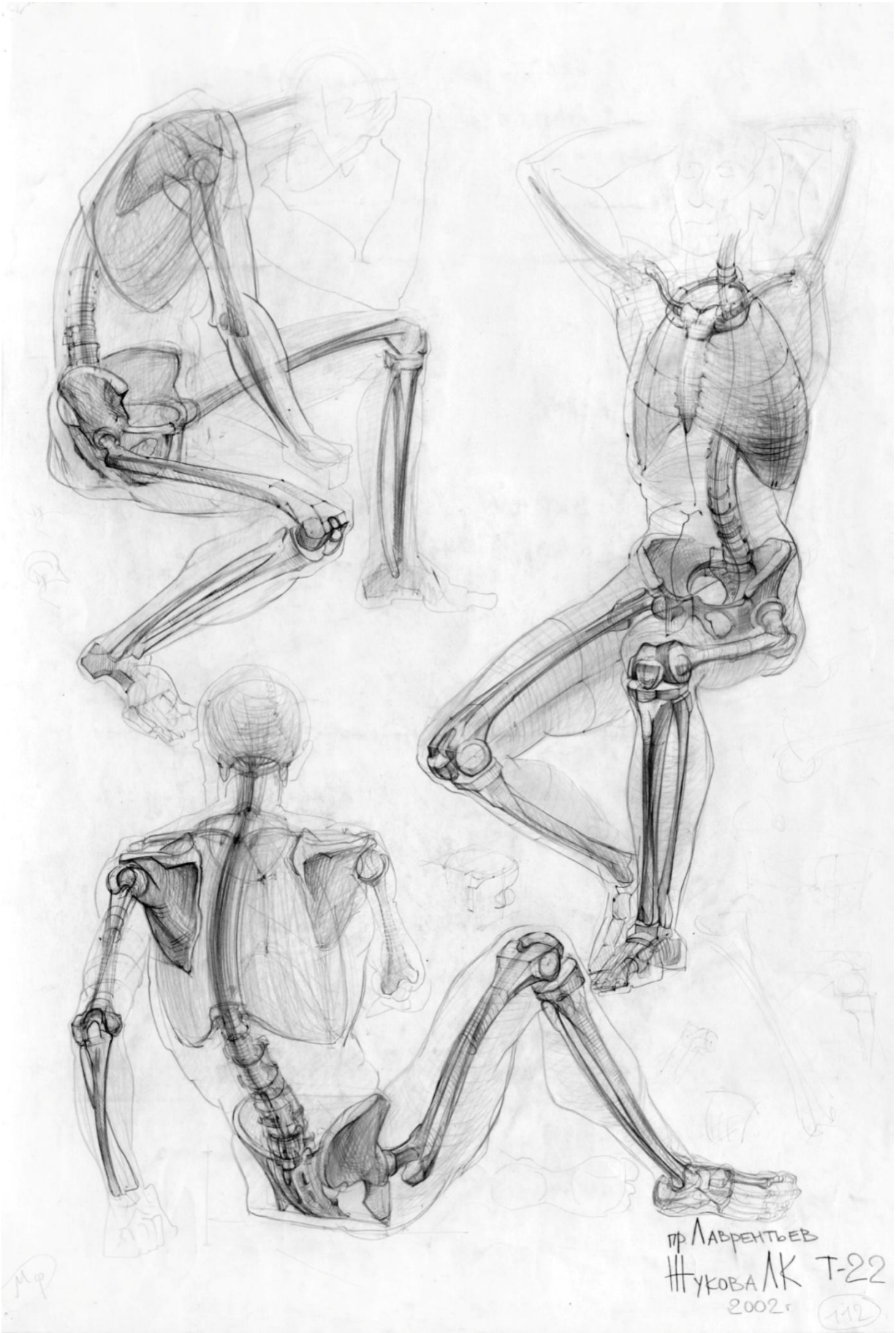

86.

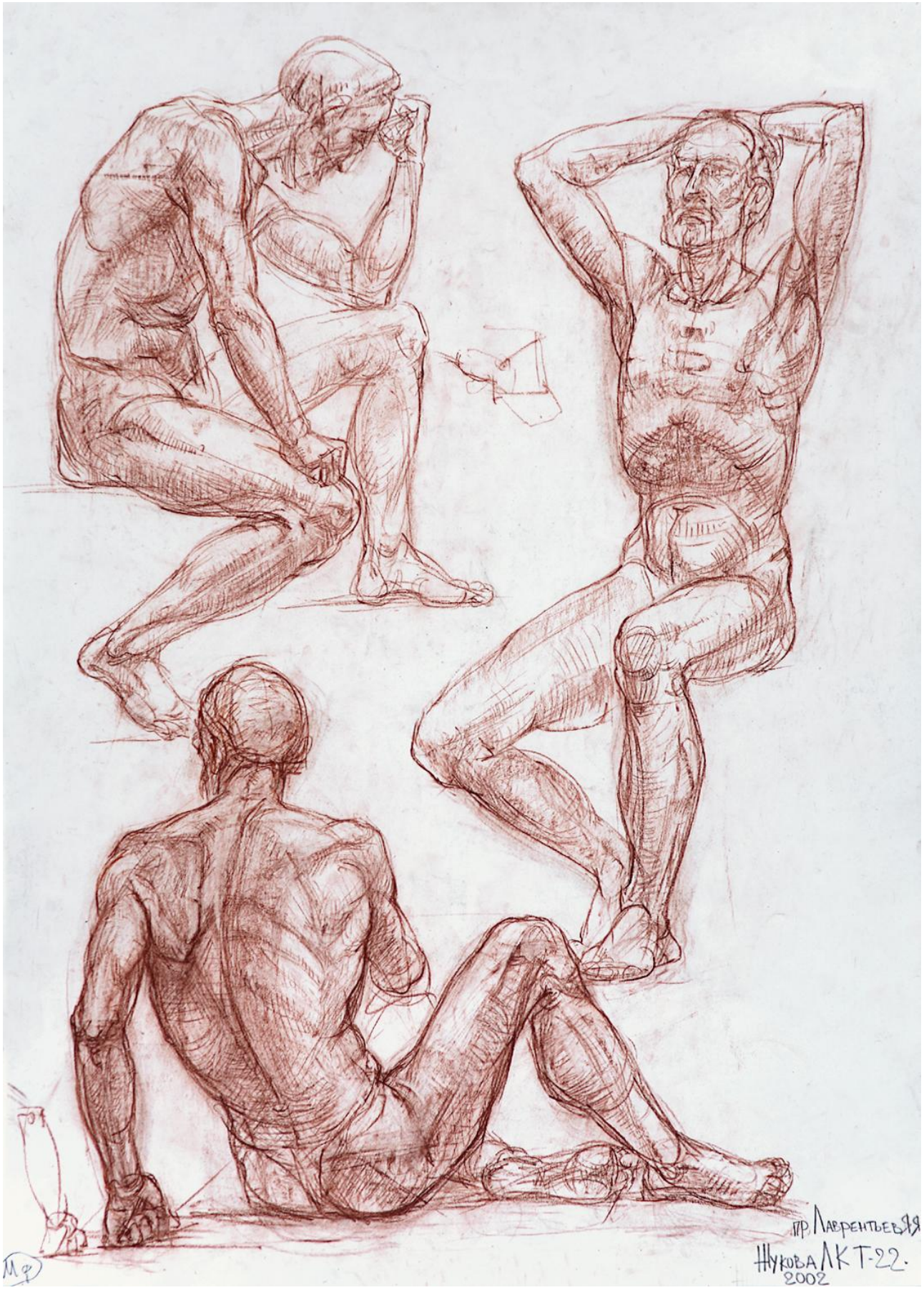

87.

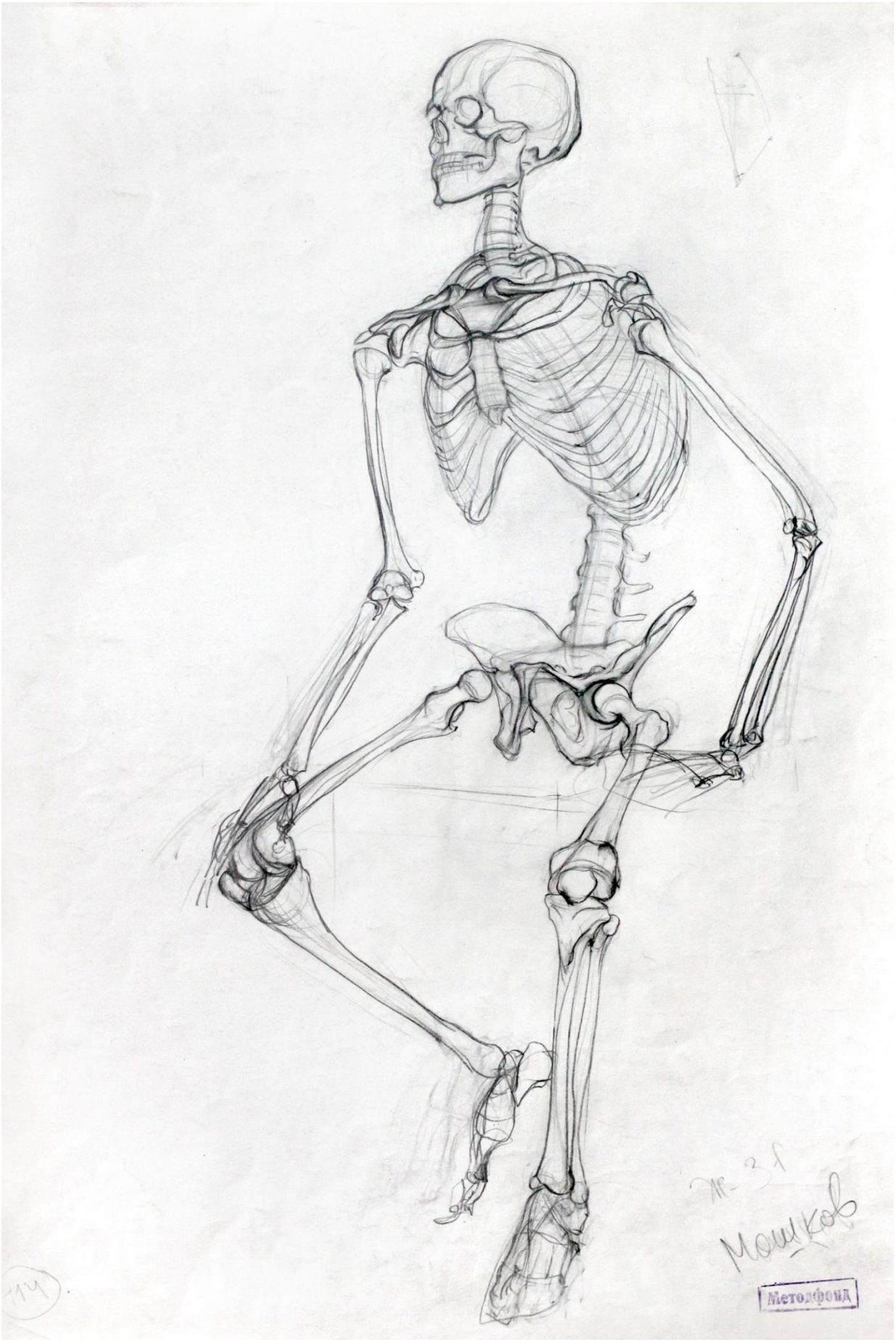

88.

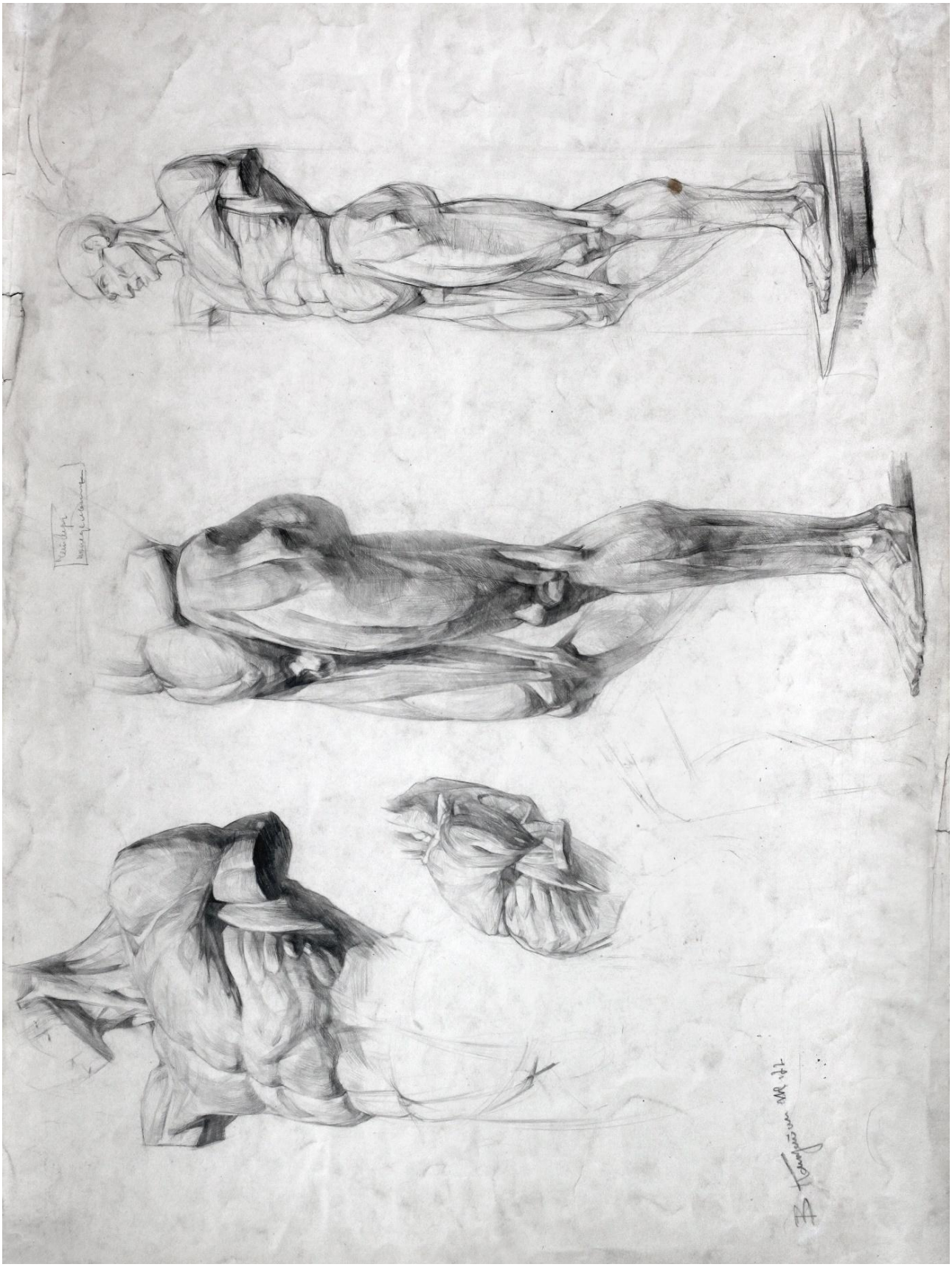

89.



90.



91.



92.

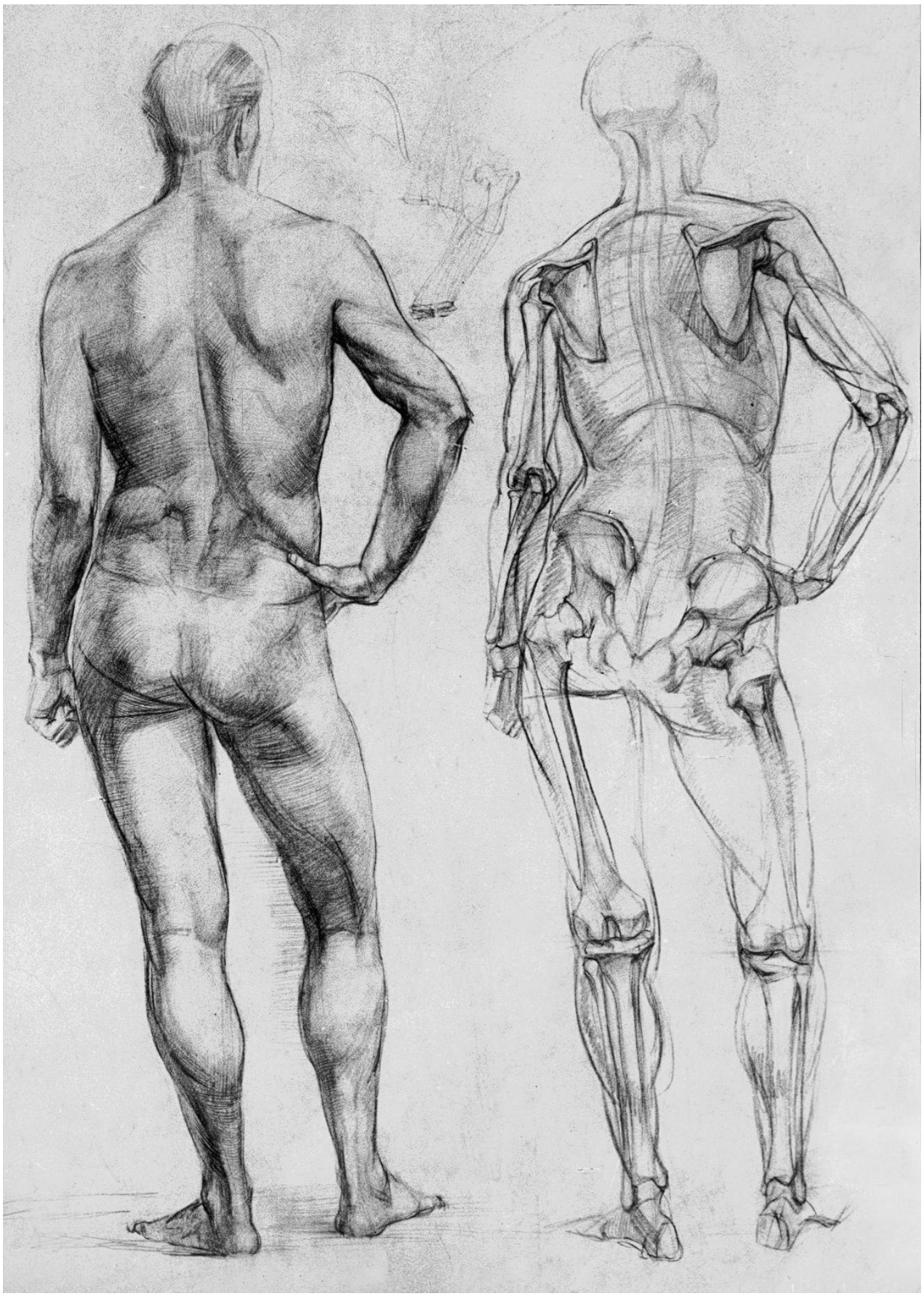

93.

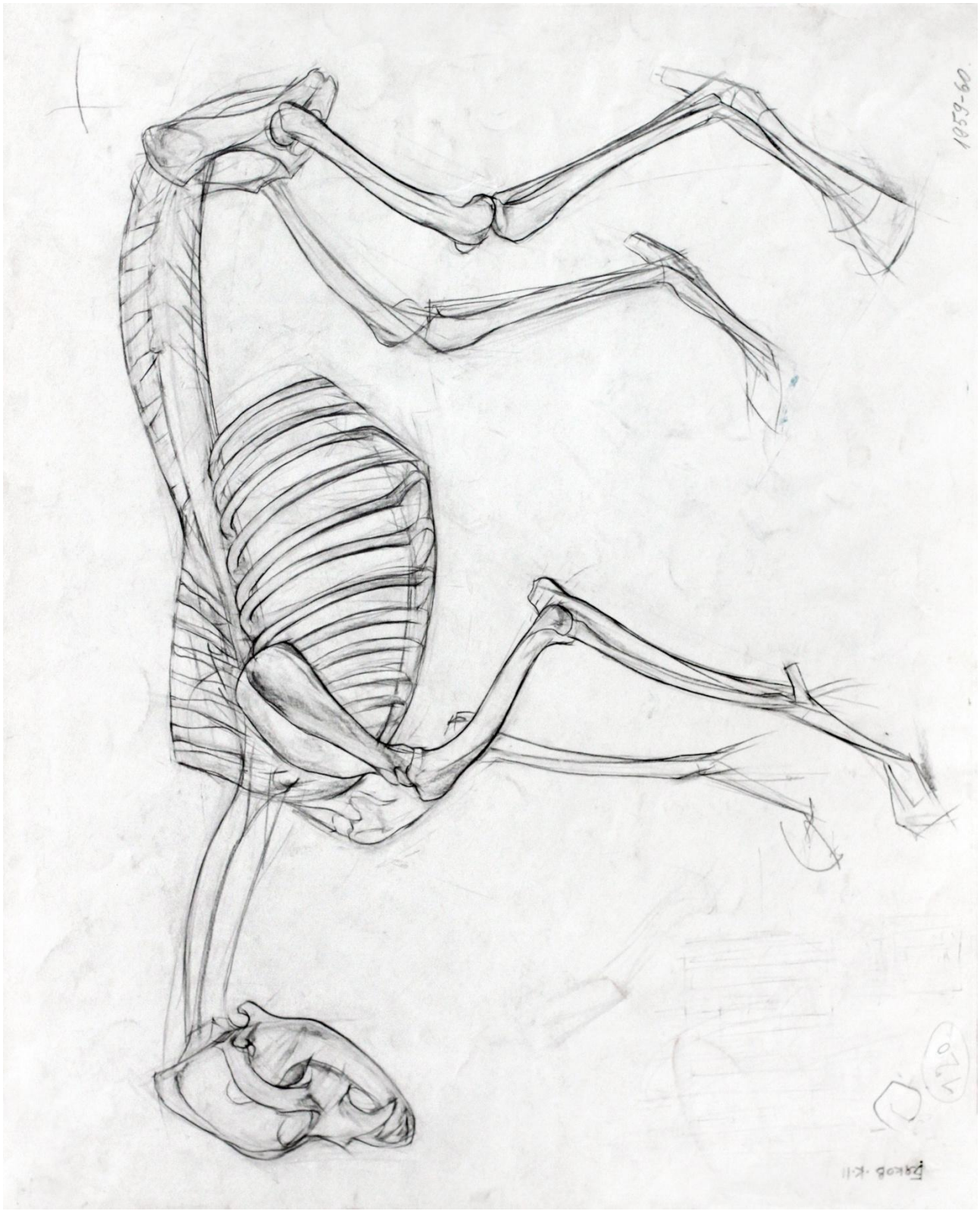

94.

95.

Монументально-декоративная живопись

Голова

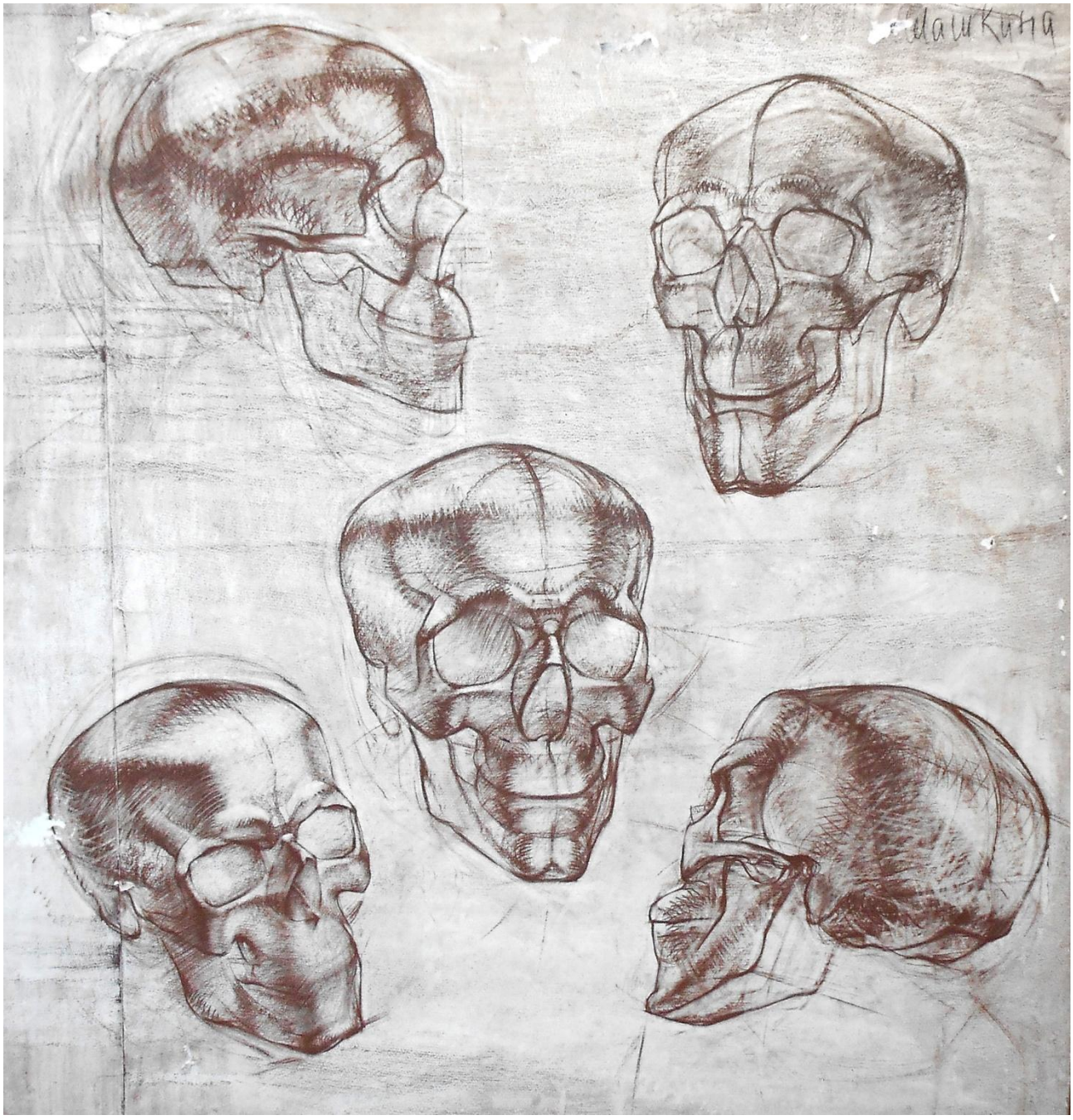

96.

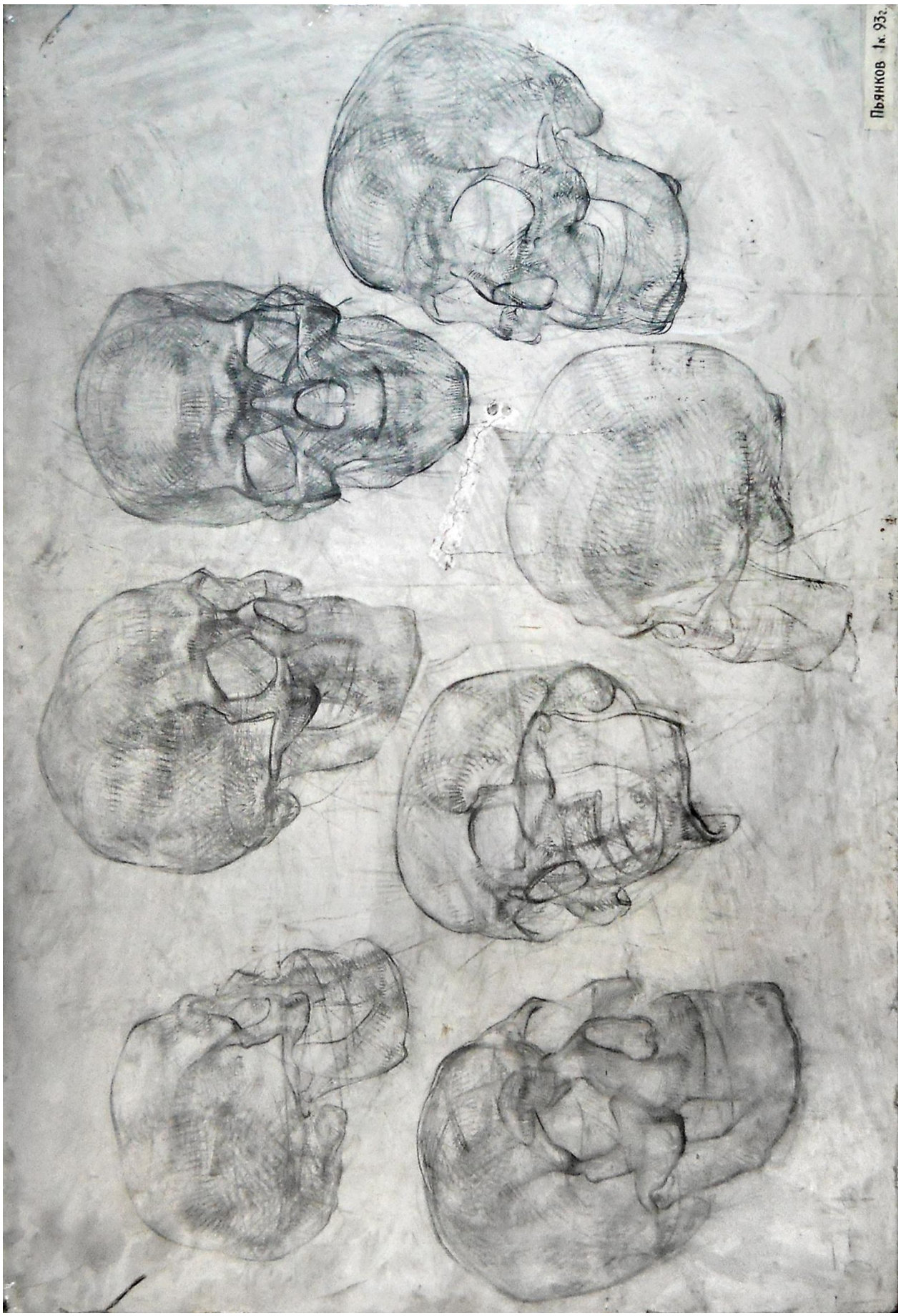

97.

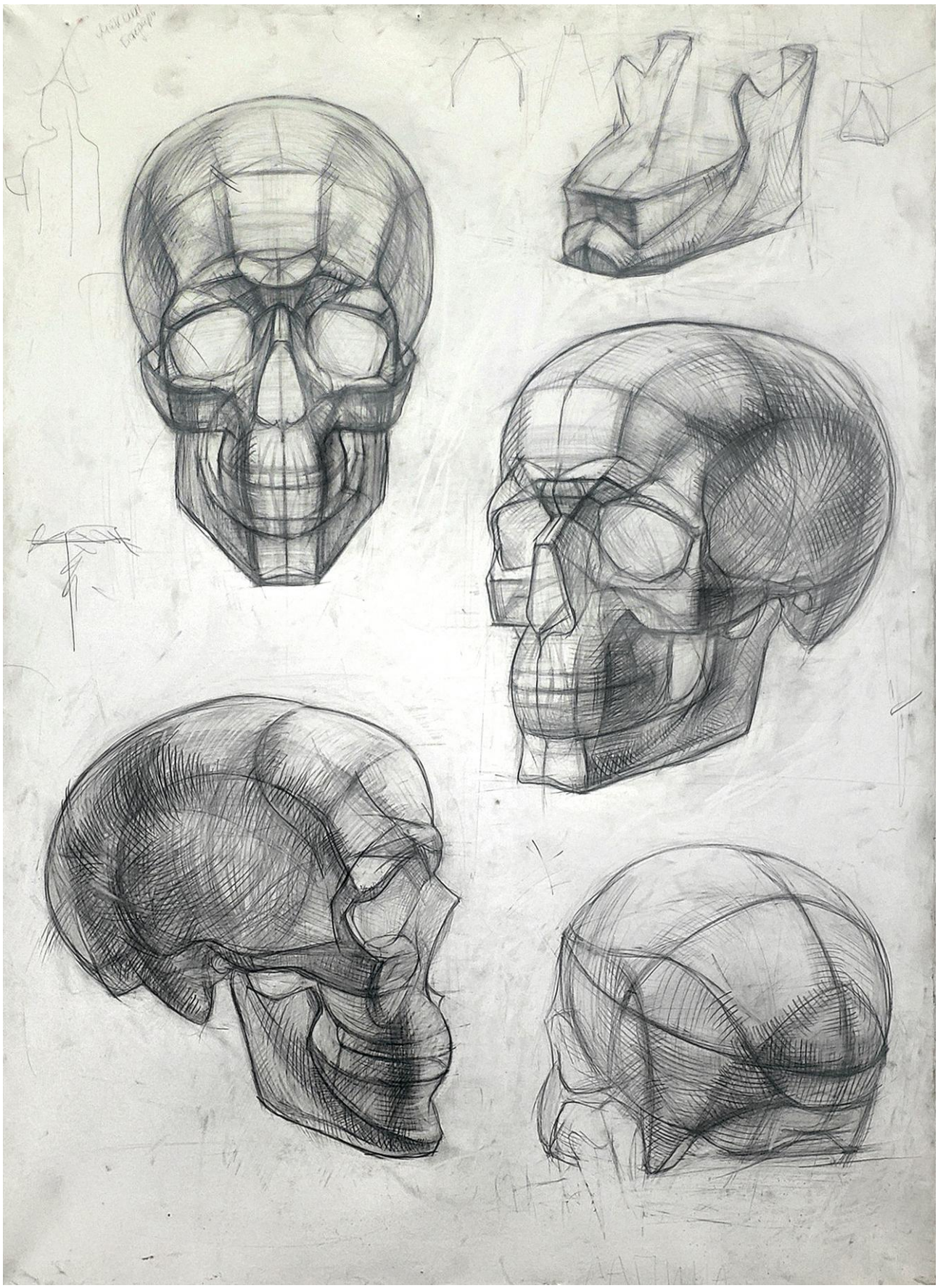

98.

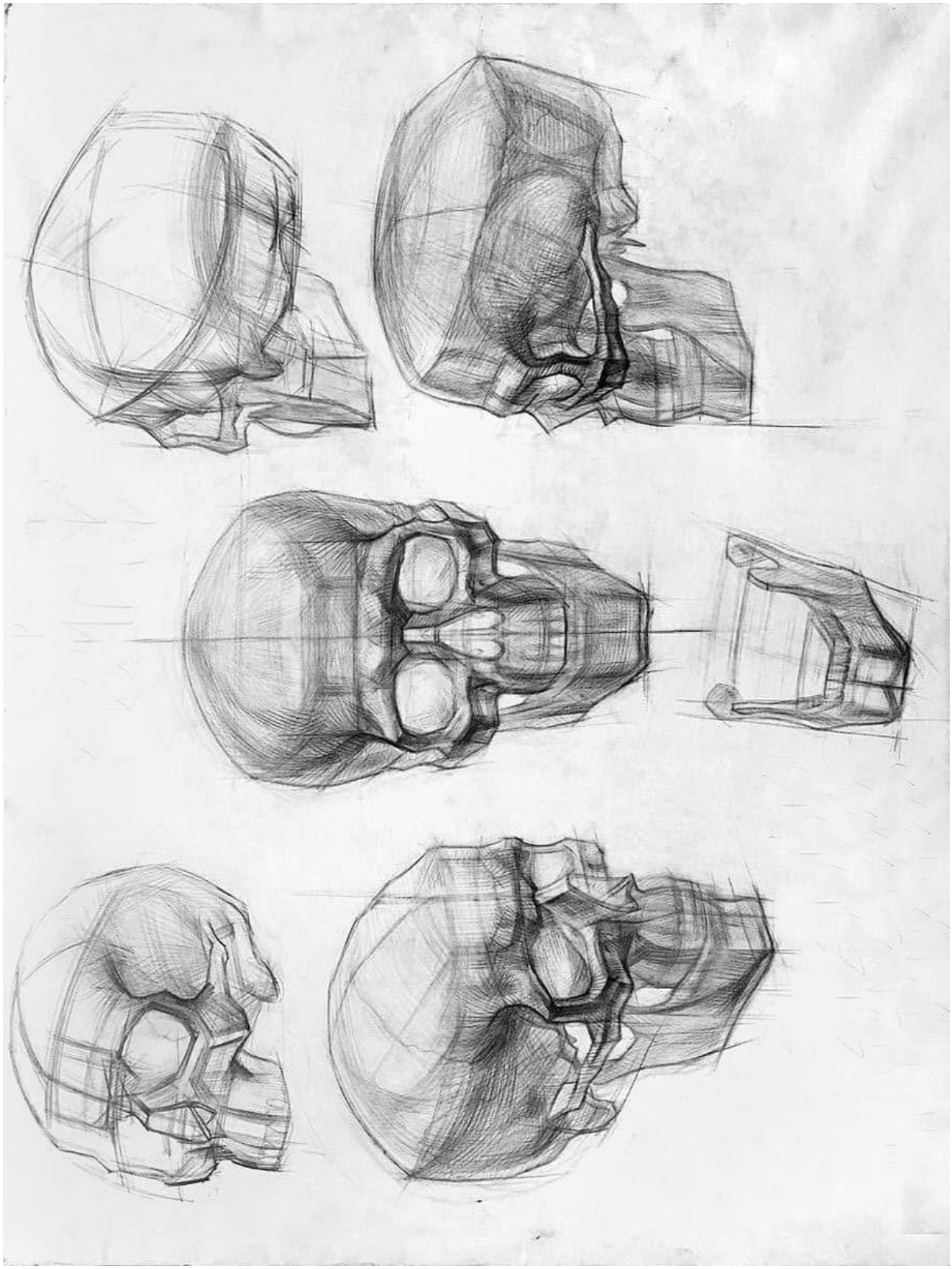

99.

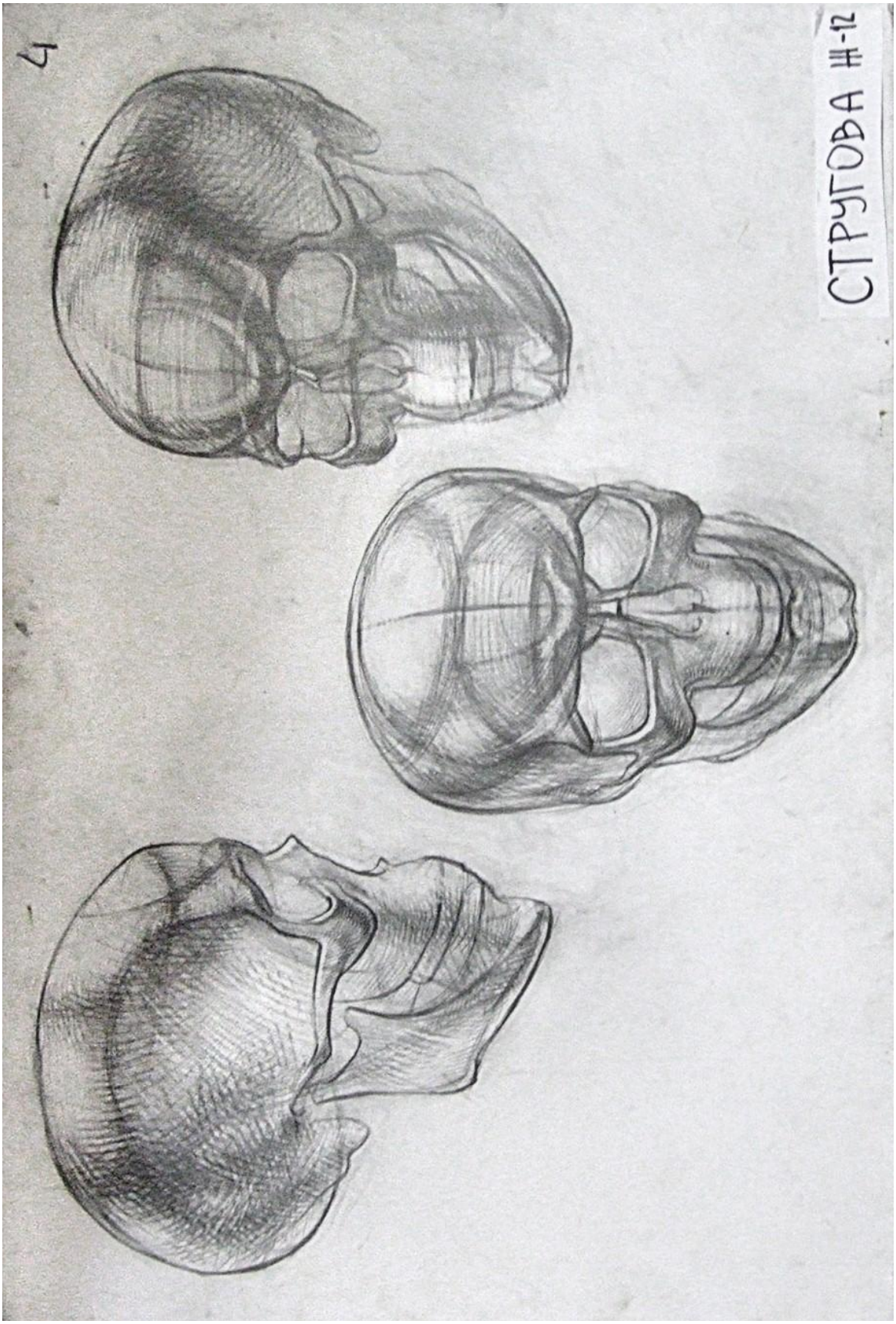

100.

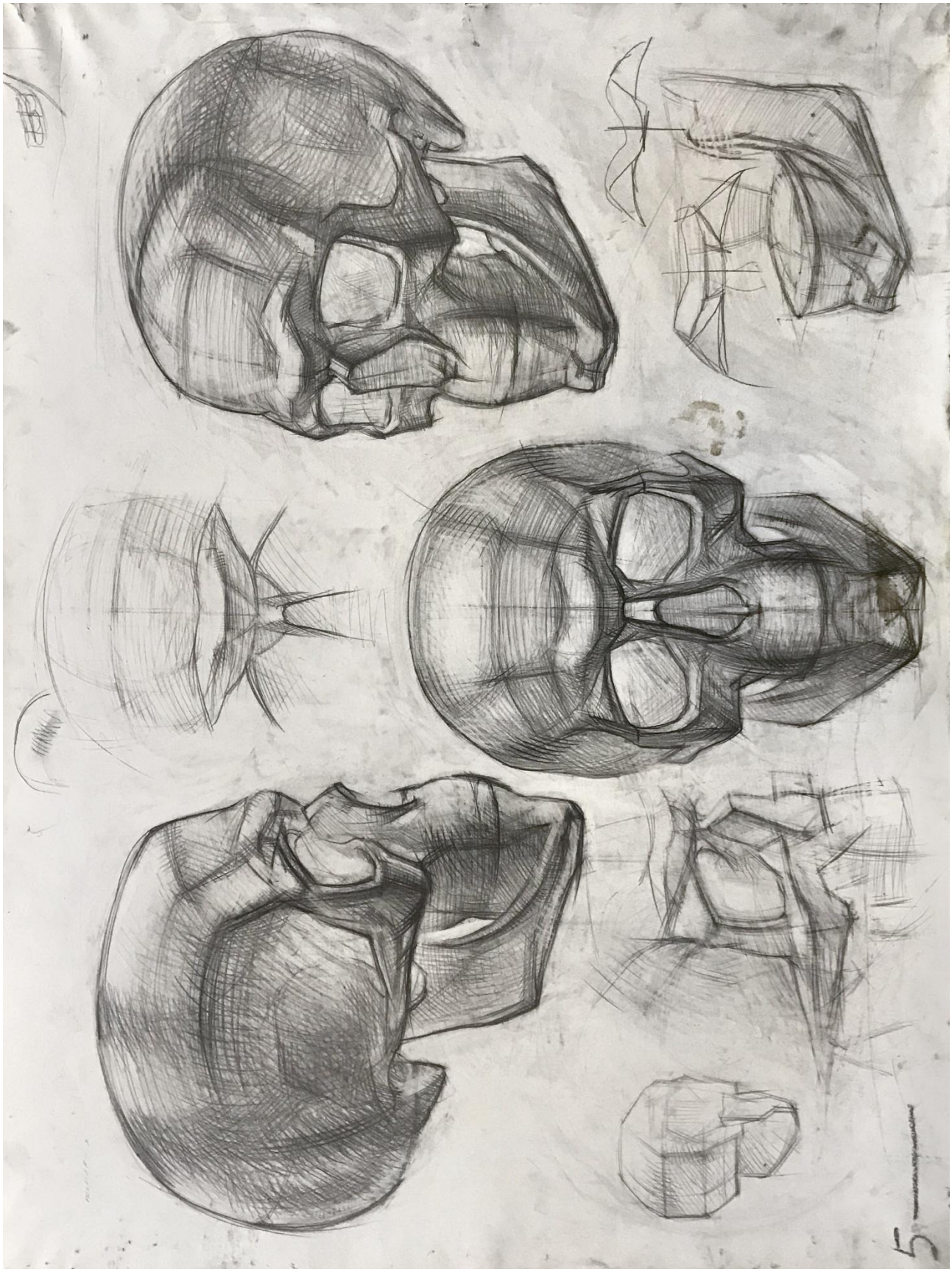

101.

102.

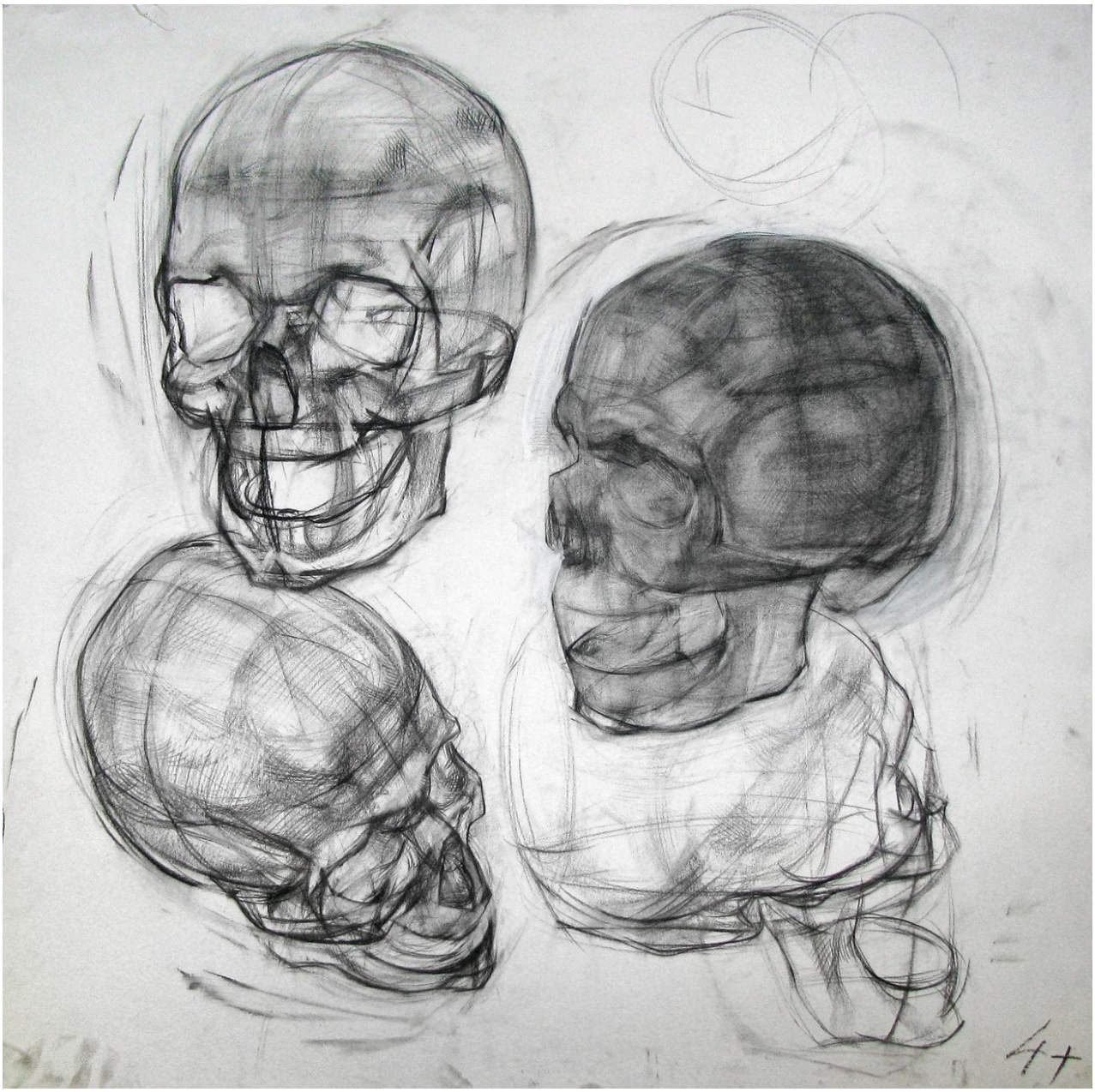

103.

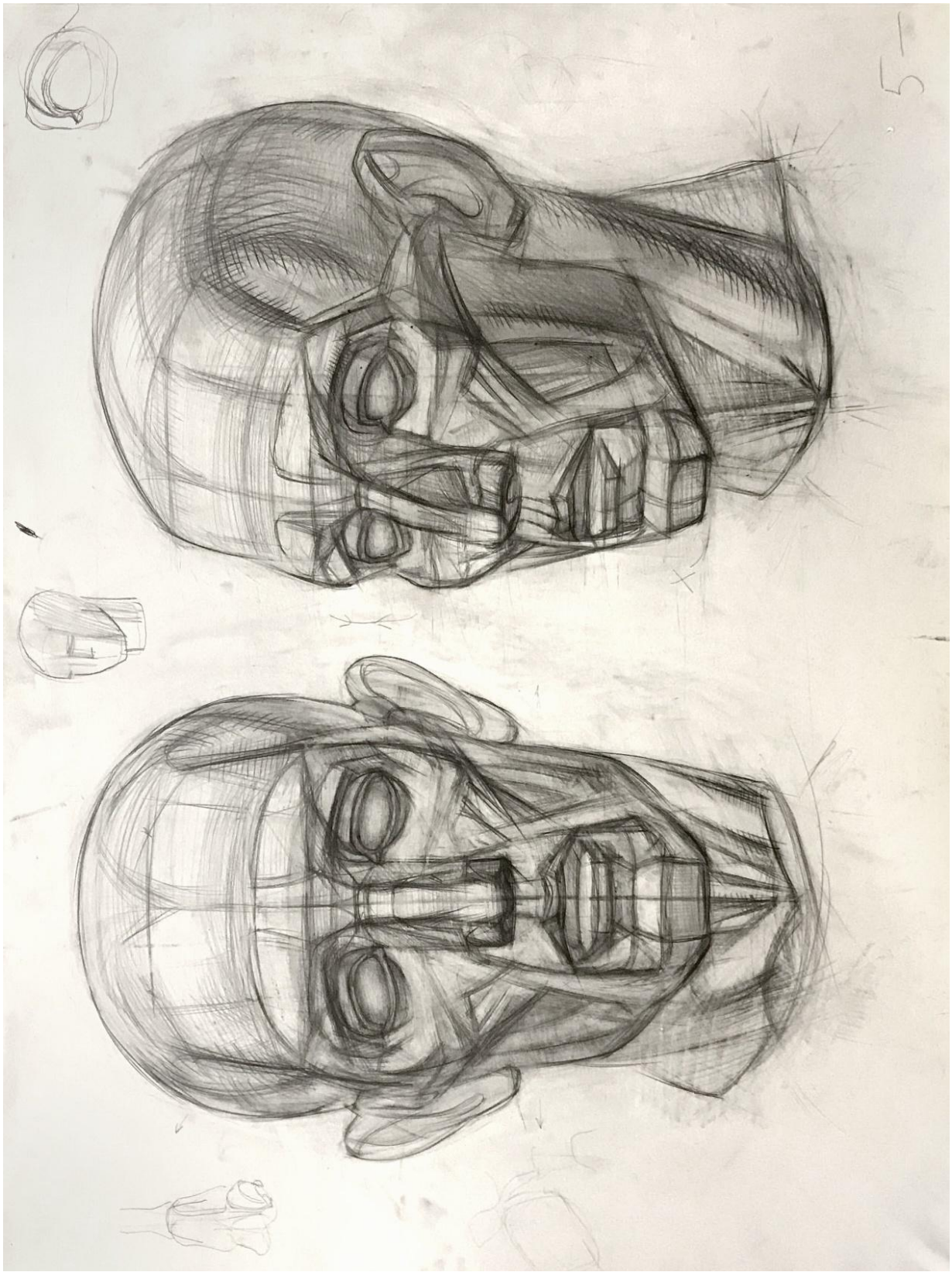

104.

105.

Конечности

106.

107.

108.

109.

110.

111.

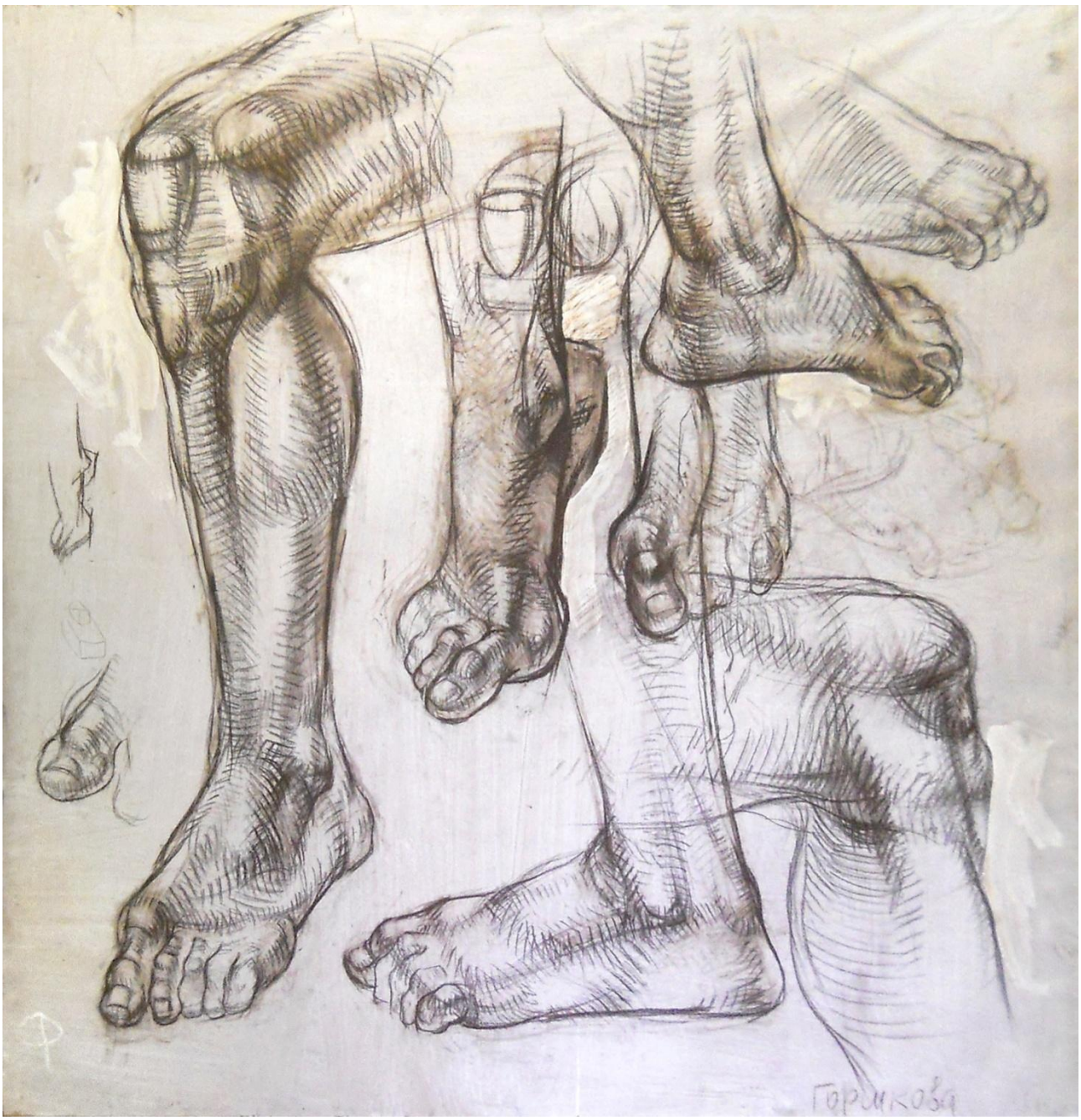

112.

113.

114.

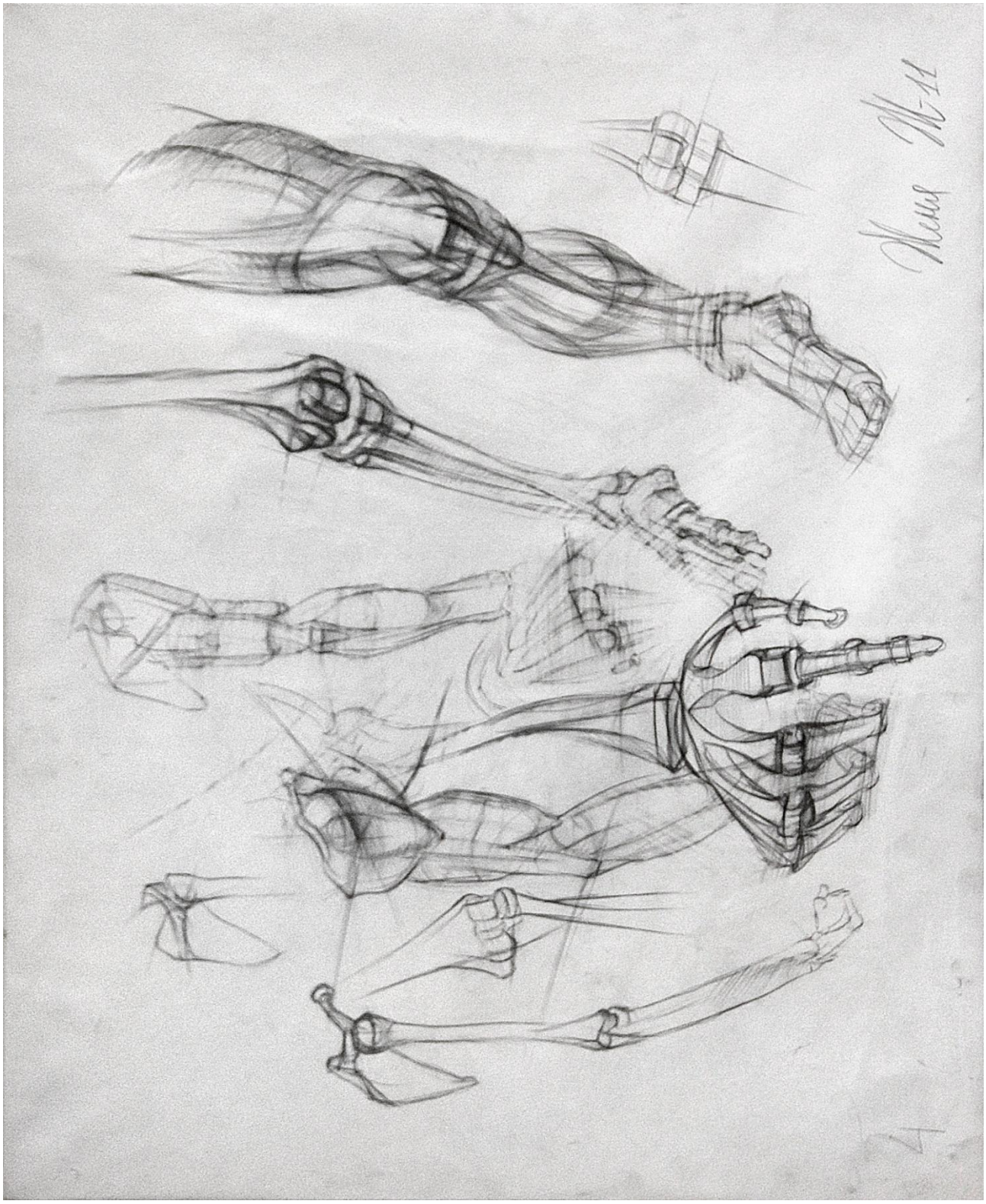

115.

Торс

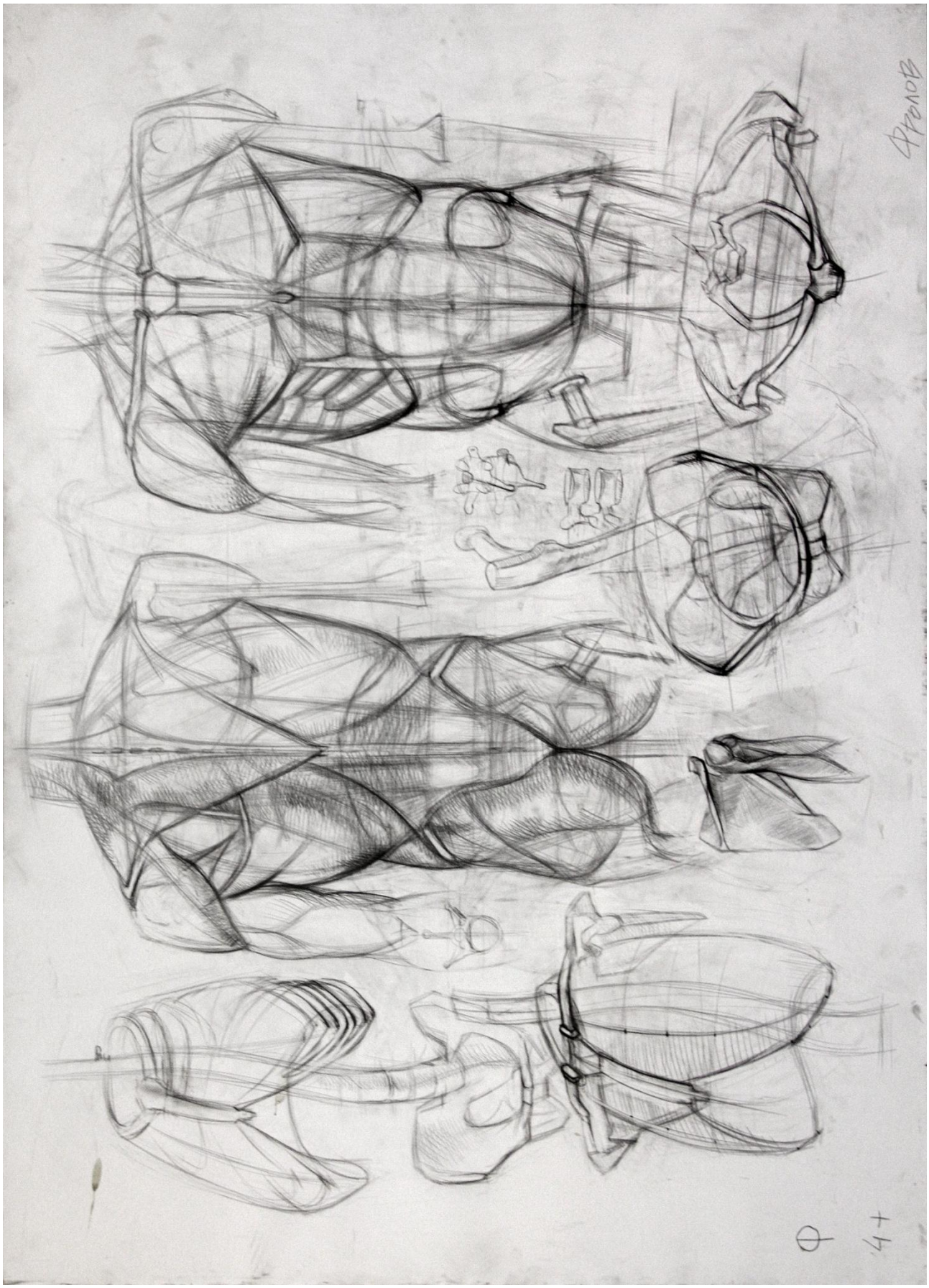

116.

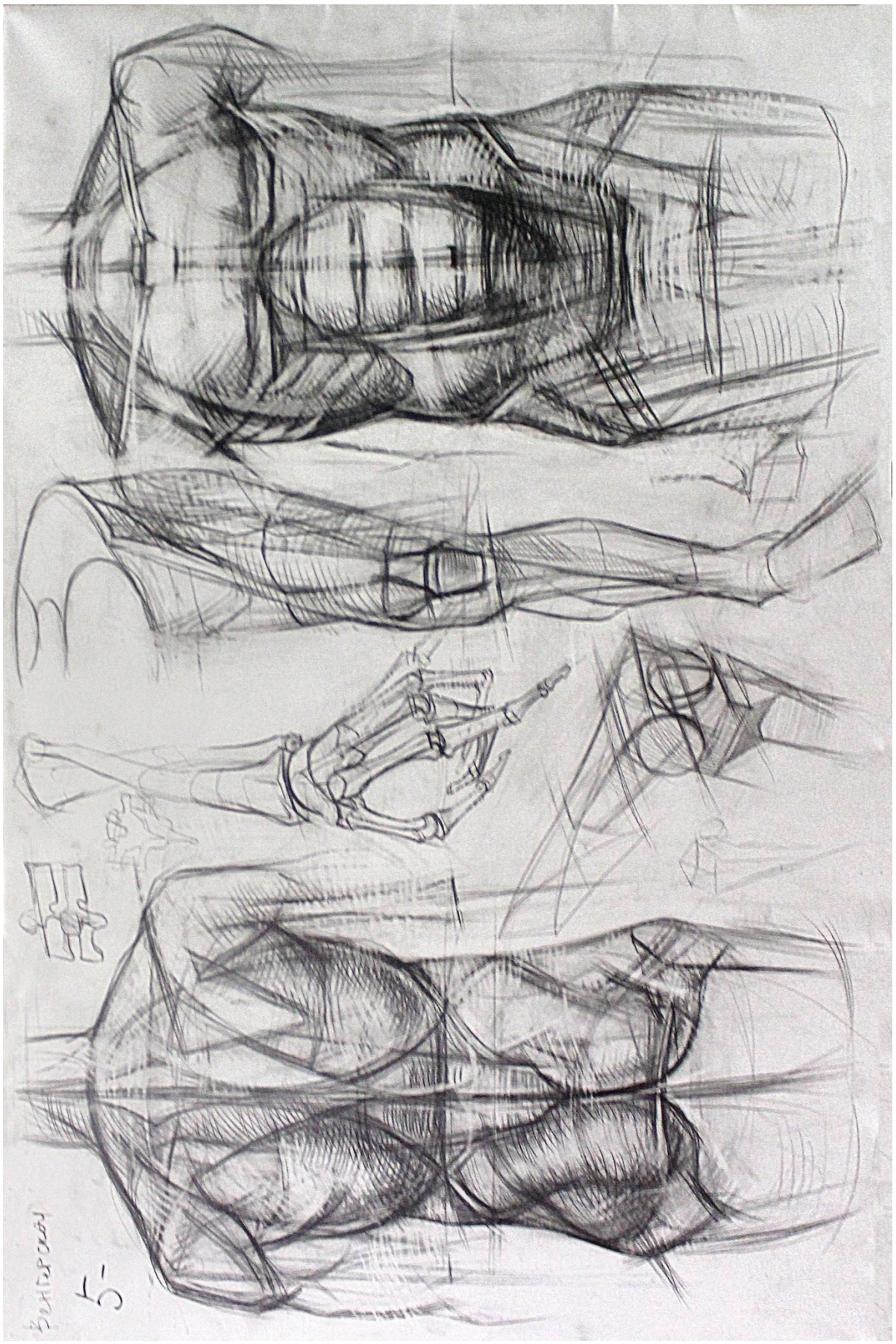

117.

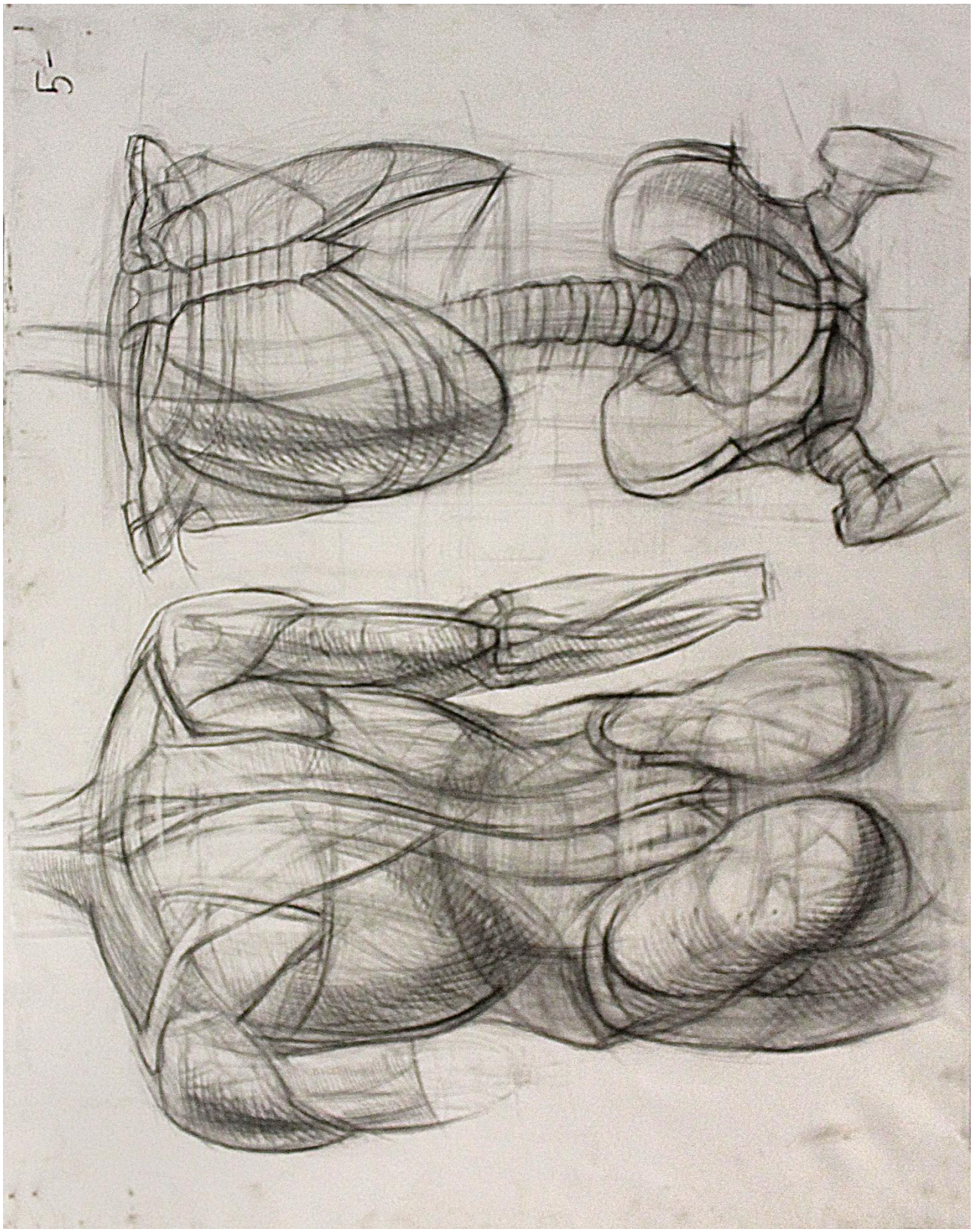

118.

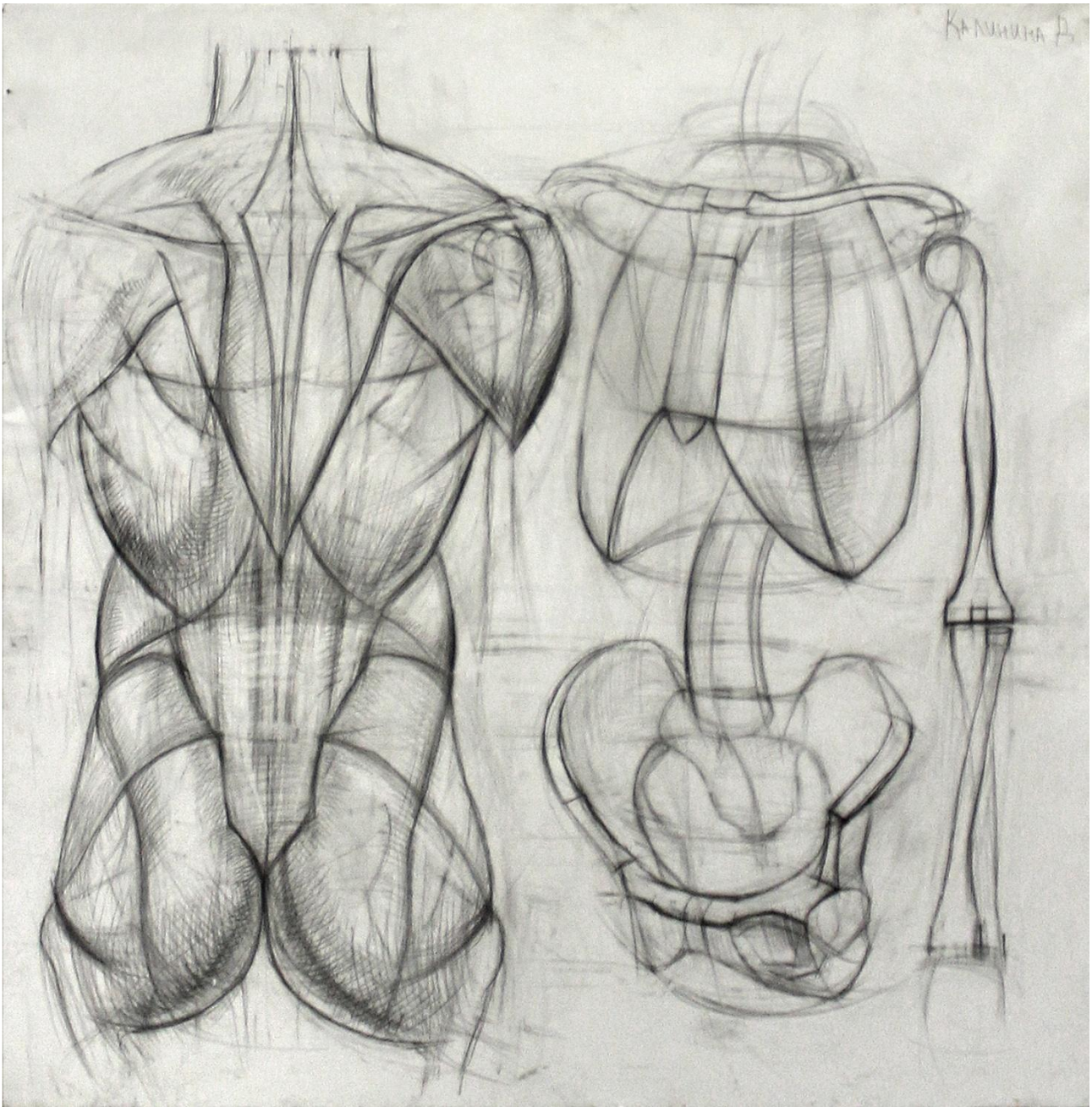

119.

120.

Учебно-методическое пособие

Олег Викторович Плужник

ТРАДИЦИИ ШКОЛЫ АНАТОМИЧЕСКОГО РИСОВАНИЯ

Выпускающий редактор В. А. Покидышева
Технический редактор О. Ф. Никандрова

Подписано к печати 31.05.2022 г. Формат 60x84/16
Усл. печ. л. 8.49. Печать офсетная. Бумага офсетная.
Отпечатано в типографии ООО «Турусел».
197376, Санкт-Петербург, ул. Профессора Попова, д. 38.
toroussel@gmail.com
Заказ № Тираж 100 экз.